Aus dem kantonalen Krankenhaus Liestal.
(*Chefarzt:* Doc. Dr. med. L. Gelpke.)

Zur Kasuistik
der
penetrierenden Schädel-Hirnverletzungen

mit spezieller Berücksichtigung der Spätresultate.

INAUGURAL-DISSERTATION
ZUR
ERLANGUNG DER DOCTORWÜRDE
VORGELEGT DER
HOHEN MEDIZINISCHEN FAKULTÄT
DER
UNIVERSITÄT BASEL
VON

FRITZ STUTZ
Praktischer Arzt aus Liestal.

BASEL
Buchdruckerei Kreis & Co.
1912.

Aus dem kantonalen Krankenhaus Liestal.
(*Chefarzt:* Doc. Dr. med. L. Gelpke.)

Zur Kasuistik
der
penetrierenden Schädel-Hirnverletzungen

mit spezieller Berücksichtigung der Spätresultate.

INAUGURAL-DISSERTATION
ZUR
ERLANGUNG DER DOCTORWÜRDE
VORGELEGT DER
HOHEN MEDIZINISCHEN FAKULTÄT
DER
UNIVERSITÄT BASEL
VON

FRITZ STUTZ
Praktischer Arzt aus Liestal.

ACAD. LIBR. BAT. BIBL.

BASEL
Buchdruckerei Kreis & Co.
1912.

Gedruckt mit der Genehmigung der medizinischen Fakultät
der Universität Basel.

Referent: PROF. Dr. DE QUERVAIN.

DEM ANDENKEN
MEINER LIEBEN ELTERN GEWIDMET.

Digitized by the Internet Archive
in 2026

https://archive.org/details/IA41546707_0053

Zur Kasuistik der penetrierenden Schädel-Hirnverletzungen

mit besonderer Berücksichtigung der Spätresultate.

Die Verletzungen des Schädels sind von jeher Gegenstand intensiven medizinischen Studiums gewesen und zwar dank der hohen Bedeutung, die sie durch die Möglichkeit der Mitverletzung von Gehirn und Sinnesorganen erlangen können. Die Schädelverletzten stellen ein nicht unerhebliches Kontingent zu der Zahl der chirurgischen Kranken; zudem gehören sie meist zu den Schwerverletzten. Die soziale Stellung derselben, sowie das ätiologische Moment des Trauma legen die Bedeutung einer Studie über das spätere Schicksal dieser Verletzungen nahe, besonders auch wegen der Beurteilung der Tragweite eines Schädelunfalles.

Verschiedene grosse Statistiken (*Gurlt, v. Bruns, Chudowsky*) geben die Zahlen der Schädelverletzten in Bezug auf die übrigen Körperverletzungen auf 1 ½—4 % an. *Kocher* und *de Quervain* stellen 15 % Schädelbrüche fest auf alle Knochenbrüche; von diesen sind 46 % Schädeldachbrüche, 64 % Basisbrüche.

Der Schädelbruch ist eine Verletzung des männlichen Geschlechtes. *Brun* fand unter 470 Verletzten 425 Patienten männlichen Geschlechtes und bloss 45 weiblichen Geschlechtes. Von den letzteren fiel ein grösseres Kontingent auf kleine Kinder. *v. Bruns* fand neunmal mehr Männer als Frauen. Zu ähnlichen Resultaten kommen Kohler (166 Männer, 21 Frauen) und *Uhlmann* (34 Männer, 2 Frauen).

Weit im Vordergrund steht das kräftige Mannesalter. *v. Bruns* fand, dass 60 % dem Alter von 20—40 Jahren angehören. Brun fand ca. 50 % im Alter von 21—40.

Was die Lokalisation der Verletzung anbetrifft, so führt *Brun* 276 Fälle mit Beteiligung der Konvexität auf, was *Chudowsky*'s Zahl von 52, 2 % nahe steht. Davon waren 75,5 % offene und 24,5 % subkutane. *Uhlmann* fand 93 % offene und 7 % subkutane.

In dieser Arbeit sollen an Hand eines kleinen kasuistischen Beitrages aus dem kant. Krankenhause Liestal die offenen Schädelverletzungen mit Beteiligung des Gehirns besprochen werden; speziell sollen dabei die Spätresultate berücksichtigt werden.

v. Bergmann kennzeichnet diese Verletzungen mit folgenden Worten: »Inwieweit und an welchen lebenswichtigen Provinzen und wie schwer das Hirn mitverletzt ist, bleibt der massgebende und entscheidende Faktor in der Prognose und Therapie der Schädelbrüche«. Im Vordergrund steht also nicht der Knochenbruch selbst, sondern die Beteiligung des Gehirnes.

Einteilung: Wir sprechen von Hirnquetschungen und Hirnwunden, d. h. einmal Hirnverletzungen, bei welchen die alterierten Stellen nicht in offener Kommunikation mit der Aussenwelt stehen, sondern bei denen noch eine Schicht undurchtrennten Gewebes dazwischen liegt und ferner solcher Verletzungen, bei denen die einwirkende Gewalt sich einen Weg durch alles Vorliegende bis zur verletzten Hirnstelle gebahnt hat.

Die Quetschungen entstehen meist bei Basisfrakturen, weil dort das Gehirn der infolge der breiten Gewalteinwirkung entstehenden Konfigurationsänderung des Schädelganzen sich nicht so rasch anzupassen vermag; doch kommen sie auch kombiniert mit den Hirnwunden vor.

Bei den begrenzten Brüchen des Schädeldaches kommt es, wenn die einwirkende Gewalt stark genug ist, das Ausweichen des Gehirnes zu verunmöglichen, zur Hirnwunde. Die Knochenfragmente werden ins Gehirn getrieben, oder der die Gewalt ausübende Körper dringt selbst in das Gehirn vor.

Die mit diesen Hirnverletzungen komplizierten offenen Schädelfrakturen stellen die schwersten Schädelverletzungen

der Praxis dar. Die Fraktur des Schädels als solche ist gleichgültig; sie wird mehr weniger wie jeder andere Knochenbruch heilen. Die Intensität der Verletzung des Gehirnes, der physiologische Wert der lädierten Partie und die Gefahr der Infektion bestimmen den weitern Verlauf dieser Brüche.

Die bahnbrechenden Arbeiten von *Ferrier, Fritsch, Hitzig, Meinert, Munk, Exner* u. a. auf dem Gebiete der Hirn-Physiologie haben gezeigt, dass das Gehirn ein Organkomplex ist, dessen einzelne Funktionen an die Intaktheit bestimmter Zentren gebunden sind. Sie lehrten, dass die einzelnen Provinzen eine verschiedene Wichtigkeit in Bezug auf ihre physiologische Stellung besitzen und dass nach bestimmten Symptomen, die nach Verletzung des Gehirnes auftreten, ein Rückschluss auf den Sitz der Läsion im Zentralorgan möglich ist.

Ätiologie: Die Hirnverletzungen werden verursacht durch Hieb, Stich, Schuss, Sturz auf spitze Gegenstände. Prädisponiert für Läsionen mit stechenden Instrumenten sind gewisse Stellen des Schädels, die von Natur aus gewissermassen »loca minoris resistentiae« darstellen, durch den Mangel an völligem knöchernen Verschluss, z. B. die Orbita, die Nasenhöhle, das Foramen iugulare etc. Hier können schon bei leichter Gewalteinwirkung verhängnisvolle Perforationen stattfinden. Die Hiebwaffen verursachen glatte und zirkumskripte Hirnwunden, während die Verletzungen durch Sturz meist mit ausgedehnteren Zertrümmerungen des Cerebrum einhergehen.

Die in ihrer Wirkungsweise interessantesten und zugleich oft auch schwersten sind die Verletzungen durch Schusswaffen. Seit Ambroise Parés Zeiten, dessen berühmtes Erstlingswerk die Schusswunden betraf, haben viele der bedeutendsten Chirurgen der Neuzeit die Schussverletzungen insbesondere des Schädels, zum Gegenstand eingehender Untersuchungen gemacht. In Frankreich besonders hat *Dupuytren* nach den Erfahrungen der Kriegsjahre von 1814 und 15, dann der Revolution von 1830 soviel Material gesammelt, dass er an die

Aufstellung einer Theorie der Schädelverletzungen schritt, welche er durch Experimente stützte. Die grossen Kriege der letzten Dezennien haben zahlreiche Untersuchungen in ähnlicher Richtung hervorgerufen. In Deutschland und der Schweiz haben speziell *v. Bergmann, v. Bruns, Hildebrandt, Kocher, Lardy, Bircher, Krönlein* u. a. die Wirkung moderner Geschosse auf den Schädel zum Gegenstand eingehender Studien gemacht.

Die Friedensschussverletzungen, die für uns hier bloss in Betracht kommen, sind zum grössten Teil Selbstmordversuche. Als Waffe werden benutzt Ordonnanzgewehre, Revolver, Pistolen, Flobertgewehre, Jagdflinten etc. Die Auswahl der Gegend des Einschusses ist bei den Selbstmördern in gewissem Sinne eine Modesache, ähnlich wie die Bevorzugung gewisser Substanzen bei Vergiftungen, wenn man betrachtet, dass in kurzen Zeiträumen, wo Selbstmorde sich häufen, eine gewisse Todesart, bei Schussverletzungen eine gewisse Körpergegend und bei Kopfschüssen eine bestimmte Kopfregion vorwiegt. *Brun* hat festgestellt, dass am meisten bevorzugt die rechte Temporalgegend ist, dann die Mitte der Stirn, dann linke Temporalgegend und Mund und seltener andere Kopfregionen. Die Mortalität beläuft sich auf ca. 52,7 %. Die Verletzungen durch Revolver und Flobertgewehre sind meist geringerer Art vermöge der wenig hohen Durchschlagskraft: röhrenförmiger Schusskanal mit gequetschten Rändern, mit Blutgerinnsel ausgefüllt. Die Kugel kann an der gegenüber liegenden Wand abprallen und in anderer Richtung wieder ins Gehirn eindringen oder sie wird schon auf ihrem Wege durch die Hirnsubstanz aufgehalten. Die oft damit verbundenen indirekten Frakturen des Orbitaldaches, auf die speziell *Stierlin* aufmerksam gemacht hat, sind durch die hydrodynamische Druckwirkung und nicht, wie man früher annahm, durch Contrecoup hervorgerufen.

Anders gestalten sich die Verhältnisse bei den Verletzungen durch die modernen Kleingewehrkugeln, wie z. B. die des schweiz. Ordonnanzgewehres. Hier macht sich bei Nahschüssen eine starke Sprengwirkung geltend. *Thiele* schreibt

1894 über die Lehre von der mechanischen Wirkung der modernen Kleingewehrkugeln folgendes:

»Für die Sprengung der Schädelkapsel hat das Gehirn eine grosse Bedeutung, da die Zerstörungen am enthirnten Schädel viel geringer ausfallen, als am normalen. Die Wirkung kann nicht als hydraulisch, wie bisher angenommen, bezeichnet werden (*v. Coler* und *Schjerning*), da sie nicht, wie das Gesetz *Pascal's* fordert, sich nach allen Richtungen in gleichem Masse bemerkbar macht, sondern wesentlich in der Flugbahn des Geschosses, weniger seitlich, fast gar nicht rückwärts, so dass bei Versuchen des Verfassers in vorher angelegten Trepanationsöffnungen unmittelbar neben dem Einschuss nicht einmal die Dura zerrissen wurde. Überdies hat das Gehirn an verschiedenen Stellen eine verschiedene Konsistenz, nirgends aber die einer Flüssigkeit; auch füllt es die Schädelkapsel, welche ihrerseits nicht allseitig hermetisch abgeschlossen ist, nicht vollkommen aus, sondern ist von der leicht verdrängbaren Cerebrospinalflüssigkeit und Blut umgeben. Der Grad der Zerstörung hängt bei Schädelschüssen von dem Einfallwinkel des Geschosses ab. Wenn derselbe ein Rechter beträgt, kommt es zum Lochschuss mit scharfen Rändern; bei spitzem Winkel erhält man durch die grössere Erschütterung ausgedehnte Fissuren- und Splitterbildung. Beim weitern Eindringen in die Schädelhöhle bewirkt dann das Geschoss einen Stoss gegen das Hirngewebe, der umso heftiger ist, je höher die Fluggeschwindigkeit des Geschosses, je grösser sein Querschnitt und je unregelmässiger seine Flugbahn und die Drehung um seinen Schwerpunkt ist. Dazu summiert sich noch die Wirkung der mitgerissenen Fremdkörper. Im ganzen ergibt sich daraus eine kegelförmig sich verbreiternde Stosswelle, die zugleich mit dem Geschoss die gegenüberliegende Schädelwand trifft, wozu als dritter Faktor dann noch im Moment des Einschusses eine wellenförmige Bewegung des Gehirnes in toto kommt, die ihrerseits zur Erklärung der Höhlenpression senkrecht zur Schussrichtung und rückwärts gegen dieselbe heranzuziehen ist. Dieselbe reicht immer noch hin, um verschiedenartige Fissuren hervorzubringen oder die

durch die direkte Geschosswirkung verursachten, bis zur Sprengung des Schädels zu erweitern.«

Nach *Krönlein* ist die Wirkung des Ordonnanzgewehres aus unmittelbarer Nähe abgeschossen eine ziemlich uniforme: Auseinandersprengung der Schädelkapsel in zahlreiche Fragmente, Zertrümmerung des Gehirnes und Umwandlung desselben in einen formlosen Brei. Bei Fällen, bei denen trotz kurzen Abstandes eine tiefe Zerstörung des Gesamtgehirnes ausbleibt, handelt es sich stets um tangential auftreffende Schüsse mit kurzem Schusskanal und durch Durchbohrung mehrerer Knochen abgeschwächten Geschosse. Es ist dabei also die Geschwindigkeit und die Menge der getroffenen Hirnteile gering.

Als Seltenheit erwähnt *Krönlein* einen Fall von Querschuss mit Ordonnanzgewehr durch das Stirnhirn, bei dem keine Sprengwirkung zu Stande kam und Patient nicht einmal das Bewusstsein verlor. Abstand der Laufmündung vom Schädel höchstens 5 cm.

Nach *Reger* kommt bei tiefster Inspiration durch negativen Druck in der Schädelkapsel eine Abschwächung der Schusswirkung zustande: das Umgekehrte ist der Fall bei Exspiration und bei Anhaltung der Atmung durch Stauung im Schädel.

Recht interessant sind die sogen. »*Krönlein*'schen Schädelschüsse«, deren Mechanik besonders von *Bircher* und *Henne* in Aarau studiert worden ist. Es sind dies Schüsse durch die Hirnbasis, wobei eine Gegend getroffen wird, die reich an Flüssigkeit ist; hier wird eine starke hydrodynamische Wirkung ausgelöst, die in der reinen Flüssigkeit etwas rascher arbeitet als in dem feuchten Gewebe des Gehirnes, und so muss durch die Fortpflanzung in den Sinus die Abreissung der Dura, die Spaltung des Schädels etwas schneller eintreten, so dass das von unten her gehobene Gehirn nun leicht die bereits zertrümmerte Schädelkapsel auseinander pressen und ohne grössere Verletzung den Schädel verlassen kann.

Diagnose und Symptomatologie: Die Symptomatologie der perforierenden Schädel- und Hirnverletzungen

ist recht mannigfaltig, da zu den Symptomen des einfachen Bruches noch die des verletzten Gehirnes hinzutreten. Die äussere Weichteilwunde gibt uns keinen Masstab für die Schwere der innern Verletzungen, da bei ganz kleiner äusserer Wunde die schwersten Zerstörungen des Gehirnes vorliegen können und umgekehrt eine ausgiebige Weichteilverletzung mit nur oberflächlicher Hirnläsion vergesellschaftet sein kann. Immerhin können wir doch durch genaue Inspizierung der Wunde oft Ausfliessen von Gehirnbrei und damit Mitbeteiligung des Gehirnes feststellen.

Die allgemeinen Symptome der Hirnerschütterung und der Blutung werden, zusammen mit den sog. Herdsymptomen das Bild des Unfalles bedingen. Bei den zirkumskripten kleineren Läsionen der Hirnrinde treten die allgemeinen Symptome gewöhnlich ganz in den Hintergrund und wir können schon von Anfang an aus den Herdsymptomen den Ort der Hirnläsion erkennen; bei den ausgedehnteren Hirnverletzungen hingegen werden die ersten Tage vollständig von dem Bild der allgemeinen Hirnsymptome beherrscht und wir können erst nach Rückbildung derselben eine topische Diagnose stellen.

Am augenfälligsten sind die Herdsymptome bei Verletzung eines Hirnteiles, der motorischen Funktionen vorsteht. Reizung der Rindensubstanz führt hier zu Krämpfen, Zerstörung derselben zu Lähmungen der von diesen Hirnbezirken abhängigen Muskeln. Weniger fällt in die Augen eine Funktionsstörung, die bedingt ist durch Verletzung sensorischer Provinzen, und manchmal treten Herdsymptome trotz umfangreicher Zerstörung der Hirnrinde überhaupt nicht auf; dies ist dann der Fall, wenn der verletzte Bezirk psychischen oder überhaupt uns noch unbekannten Funktionen vorsteht. In solchen Fällen wird man aus der Grösse der einwirkenden Gewalt einen Schluss ziehen können. In zweifelhaften Fällen wird man sich nicht scheuen — es gilt dies speziell für Splitterbrüche — aus diagnostischen Gründen operativ vorzugehen.

Bergmann hat für Hirnwunden innerhalb der motorischen Region folgende diagnostische Sätze aufgestellt:

1. Reine Rindenläsionen sind sehr selten, meist erstrecken sie sich auf die tiefer liegende Marksubstanz.

2. Ganz kleine Rindenläsionen können nahezu symptomlos verlaufen.

3. Event. charakteristischer Symptomenkomplex bei Verletzung eines wichtigen focus.

4. Zerstörung der Zentralwindungen — komplette und dauernde Hemiplegie der gekreuzten Seite.

5. In solchen Fällen ist der Muskelsinn und der stereoskopische Sinn oft auch gestört, während völlige Hemianästhesie wohl nur bei Ausdehnung der Laesion auf die Parietalwindungen beobachtet wird.

6. Zerstörung von Teilen der Zentralwindungen machen Monoplegien und Monospasmen.

Verletzungen des Stirnhirnes können, abgesehen von der Sprachregion in der 3. Windung, selbst bei grösserer Ausdehnung symptomlos verlaufen. Das Stirnhirn ist nach *Monakow* wahrscheinlich mit höhern, nervösen (psychischen) Leistungen betraut. Bemerkenswert ist nämlich, dass bei ausgedehntern und speziell linksseitigen Herden eigentümliche Störungen des Intellektes und Abnormitäten des Charakters gesehen wurden, die *Jastrowitz* als Witzelsucht, Moria, bezeichnet hat.

Borchard sieht den Grund dieser Störungen in Reizerscheinungen; er hält sie also nicht für Ausfallssymptome. Ähnliche Ansichten äussern *Bruns, Wendel* und *Friedrich* gestützt auf ihre Beobachtungen.

Bianchi fand 1894 bei Hunden und Affen, die der Stirnlappen beraubt wurden, im wesentlichen folgende Störungen: Aufregung, zweckloses Hin- und Herlaufen, Mangel an Neugierde und Gebärden, Gleichgültigkeit für alles, Zuneigung zu anderen Tieren erloschen, Abnahme des Geschlechtstriebes, Furchtsamkeit und Kritiklosigkeit, Fressgierigkeit und die Sucht, Gegenstände ohne Unterscheidungsvermögen zusammenzuschleppen.

Schüller will auch anhand eines Falles, bei dem nach Verletzung des Gehirnes in der Gegend der Stirnwindungen und vordern Zentralwindung Temperaturerhöhung um mehrere Zehntelgrad dauernd auf der entgegengesetzten Seite eintrat, das thermische Zentrum beim Menschen dem der vordern Zentralwindung zugewendeten Teil der 2. Stirnwindung zusprechen.

Bei Verletzungen der Temporalwindungen sehen wir meist gar keine Folgen auftreten. *Edinger* führt die Geschichte eines Pat. an, dem operativ der ganze r. Schläfenlappen entfernt wurde wegen einer malignen Geschwulst, ohne dass nur ein einziges Ausfallssymptom eintrat. Der Mensch war rechtshändig. Durch Zerstörung des Wernicke'schen Zentrum in der 1. Windung kann Worttaubheit resultieren.

Ähnliches gilt für Parietal- und Occipitallappen. Selbst grössere Zerstörungen können hier symptomlos verlaufen. Dagegen werden auch hier ab und zu Ausfallserscheinungen beobachtet; so kann bei Läsionen in der Parietalgegend der Muskelsinn isoliert verloren gehen. Verletzung des Cunens und seiner Umgebung machen Sehstörungenen als bilaterale homogme Hemianopsie bei einseitiger Läsion. Dass das Bild der lokalen Hirnsymptome durch Verletzung tiefer gelegener Kerne, Bahnen, Hirnnerven natürlich ein recht mannigfaltiges sein kann, soll hier nur erwähnt werden. Die Läsion der zentralen Ganglien und Bahnen sind Begleiterscheinungen der schwersten Hirnschädigungen und kommen gewöhnlich sehr rasch ad exitum. Die Lähmungen im Gebiete der Hirnnerven sind mehr Komplikationen der Basisbrüche und können deshalb hier gleichfalls übergangen werden.

Interessant ist eine Mitteilung von *Frazier* aus dem Jahre 1905, nach der dieser Autor wegen einer Geschwulst bei einem Kind nach und nach die ganze eine Kleinhirnhälfte entfernte, ohne dass Störungen der Funktion zurückblieben. Offenbar übernahm bei der langsamen Entfernung der einen Hälfte die andere die Funktionen des ganzen Kleinhirnes. *Bing* macht auch auf die relativ geringe physiologische Dignität des Kleinhirnes beim Menschen aufmerksam. Er bemerkt in aufsteigender Tierreihe eine Abnahme der für eine herdför-

mige Kleinhirnlokalisation plädierenden Phänomene, progressiv fortschreitend.

Auch *v. Monakow* ist der Ansicht, dass eine festere Lokalisation der verschiedenen Körperabschnitte wie im Cortex in der Rinde des Kleinhirnes noch nicht sicher ist.

Hier soll auch noch der sogenannten Head'schen Zonen Erwähnung getan werden, die im Anschlusse an Schädelschüsse beobachtet werden. Sie entstehen nach *Wilms, Milner, Vorschütz, Clairmont* u. a. durch Reizung der sympathischen Fasern im Gehirn, speziell in der Gegend des sinus cavernosus und durch Fortleitung dieser Reizung auf die obern Cervical-Segmente (2.—5. oder 2.—7.), in deren Gebiet die hyperalgetischen Zonen sich erstrecken.

Als mehr allgemeine Symptome der Hirnstörung endlich hat *Borchard* nach schweren Schädelverletzungen Glycosurie und Albuminurie auftreten sehen, ohne dass der 4. Ventrikel verletzt war.

Schnemann hat vorübergehende Polyurie bemerkt bei ähnlichen Fällen. Auch er führt diese auf allgemeine Störungen des Gehirnes zurück.

Bei kleinen Läsionen circumscripter Gehirnpartien werden wir also ohne grosse Mühe aus den vorhandenen lokalen Symptomen den Ort der Verletzung erkennen können; gewöhnlich werden aber Herdsymptome verschiedener Hirnregionen miteinander kombiniert sein und in einander übergehen, indem auch benachbarte Gebiete der eigentlichen Läsionsstelle in Mitleidenschaft gezogen sind teils durch kleine Blutungen, teils durch collaterales Ödem. Diese erholen sich aber bald wieder zur Funktionsfähigkeit. Hier werden wir also erst in einigen Tagen einen sichern Aufschluss erhalten über den primären Läsionsherd.

Weiterer Verlauf und Prognose: Für weitern Verlauf und Prognose unserer Verletzungen sind im grossen Ganzen folgende 3 Punkte bestimmend:

1. Die Gehirnläsion an sich,
2. Störungen der intracerebralen Zirkulation,
3. Eintritt von Entzündungserregern in die eröffnete Schädelhöhle.

Statistisch stellt sich die allg. Mortalität der Schädelfrakturen, ohne Rücksicht auf Alter, Aetiologie, Lokalisation und Intensität des Trauma und mit Einschluss der Infektionskonsequenzen auf ca. $^1/_3$. Wenn man die Literatur der vorantiseptischen Zeit durchblättert (Rust), so ist allerdings das Schicksal der Verletzten heute ein minder trauriges, wenn sich auch die Mortalitätszahlen nicht allzu sehr verkleinert haben. Mit dem Alter steigt die Prozentzahl der Todesfälle kontinuierlich.

Brun hat in seiner Statistik von 213 offenen Schädelfrakturen 82 Todesfälle, davon 32 durch Infektion.

Nach *Bergmann* und *Wagner* gilt der Satz, dass ein Patient mit Schädelfraktur, sofern zu der Wunde keine Infektion tritt, innerhalb der ersten 2 Tage stirbt, oder dann mit grosser Wahrscheinlichkeit davon kommt. Was die Stufe der Gefährlichkeit der Verletzung der Hirnpartien anbelangt, so kommt die Schläfengegend in erster Linie, da dabei meist die centralen Ganglien mitzerstört werden, dann die Hinterhauptsregion und Scheitelpartien, zuletzt die Stirngegend.

Hildebrandt hat betreffs Lokalisation bei Schussverletzungen prognostisch angegeben, dass direkte Verletzungen der hintern und mittlern Schädelgrube bei ihm alle tötlich endeten, während Schüsse durch die vordere Grube etwas günstiger sind. Sagittalschüsse sind ungünstiger als transversale. Vertikalschüsse heilten nur im vorderen Abschnitt.

Die Hirnzertrümmerung ist für den im Verlauf der ersten 12 Stunden eintretenden Tod meist die alleinige Ursache. Ganz rein findet sie sich aber wohl nie, sondern stets begleitet von über ihren Bezirk noch hinausreichenden Blutungen, meist der Pia, weniger der zerrissenen Dura entstammend. Nächst der Hirnzertrümmerung folgt in der Reihe der Todesursachen in dieser kurzen Spanne Zeit die Blutung in die Höhlen des Gehirnes selbst und auf die Oberfläche mit ihren Konsequenzen. Abgesehen davon, dass den meisten dieser rasch zum Tode führenden Fälle auch noch der Stempel der commotio cerebri mehr oder minder ausgesprochen anhaftet und sehr schwer von ihnen zu trennen ist, sind sie recht arm an anderen

Komplikationen. Die schwere Schädigung führt plötzlich, meist aus vollster Gesundheit, der Auflösung entgegen.

In dem Zeitraum von der 12.—24. Stunde nach dem Trauma ändert sich das Bild der Mortalität; noch steht die Zertrümmerung der Hirnsubstanz als solche im Vordergrund, aber sie ist nicht mehr so reine Todesursache, sondern zur guten Hälfte schon von deutlich ausgebildeten Komplikationen begleitet, unter denen diejenigen der Lunge und des Gehirnödemes in erster Linie stehen. Der Schwerbenommene hat eine Aspirationspneumonie bekommen, oder es bilden sich hypostatische Pneumonien.

Weit an Zahl vorgerückt ist nun in diesem Zeitraum die Compressio cerebri, die Störungen in der Hirnzirkulation. Durch das Trauma werden ja stets grössere Blutergüsse gesetzt, die zwischen Dura und Schädel, zwischen die Hirnhäute oder Hirnsubstanz selbst deponiert werden können. Diese stellen der Zirkulation nicht unbedeutende Hindernisse entgegen; gelingt es derselben, diese zu überwinden, so kann die Ernährungsstörung der äussert sensiblen Hirnsubstanz wieder rückgängig werden und restitutio eintreten; sind aber die Blutergüsse sehr gross, ist die Hirnmasse von kleinen Haemorrhagien durchsetzt, so kommt der Ausgleich der Zirkulationsvorgänge nicht so leicht zu Stande. Die in der Nähe der Gehirnläsion später oder früher einsetzende ödematöse Schwellung trägt auch das ihrige dazu bei, das Missverhältnis zwischen Gefässpannung und intracraniellem Druck zu Ungunsten der ersteren, noch stärker zu verschieben. Die Blutversorgung des Gehirnes reicht zur Ernährung desselben nicht mehr aus, und der Tod folgt unter dem Bilde des zunehmenden Hirndruckes. Anders gestaltet sich der pathologische Prozess, wenn die die Zirkulation hindernden Momente auf einen kleinen Abschnitt des Gehirnes, etwa nur auf die Umgebung des primären cerebralen Läsionsherdes beschränkt sind. Das Gros des Hirnes arbeitet weiter, nur die erkrankten Partien machen den an die Aufhebung resp. Beeinträchtigung der Zirkulation geknüpften Degenerationsprozess durch: sie erweichen und zerfallen. Es kann sich freilich auch an solche

anfangs lokalisierte Erweichungsherde eine fortschreitende Einschmelzung der Hirnsubstanz, auch wieder bedingt durch Herabsetzung in der Blutversorgung durch fettige Degeneration der Gefässwandungen, schliessen. Der Tod kann auch später noch eintreten, wenn es nicht gelungen ist, den Entzündungserregern den Weg in das Schädelinnere zu verlegen, oder wenn in dieses hinein gelangte Partikel die Entzündung veranlassen. Dieses Gespenst der Infektion droht bei den offenen Schädelfrakturen noch lange und kann unter Umständen noch zum Verhängnis werden, wenn wir den Pat. schon für gerettet halten. Die Infektion kann primär sein, indem die Eitererreger schon bei und durch die Verletzung in die Wunde gelangten, sei es durch infizierte Instrumente oder mitgerissene Fremdkörper. Als primär infiziert sind die meisten offenen Hirnverletzungen zu betrachten. Eine Ausnahme machen, wie *Bergmann* zuerst gelehrt hat, die Schussverletzungen durch kleinkalibrige Geschosse; diese sind praktisch als aseptisch zu behandeln.

Sekundär kann die Wunde infiziert werden durch vernachlässigte oder unrichtige Behandlung.

Zur lokalen Ausbreitung ihrer Wirksamkeit gelangt eine Infektion wie überall so auch hier dadurch, dass infolge ungenügenden Abflusses die Entzündungsprodukte in die Umgebung des primären Herdes gedrängt werden. Bei Infektion des Schädelinhaltes entstehen wegen der besondern anatomischen Verhältnisse dabei zwei Typen der Infektionswirkung: Die Entzündungsprodukte und damit die Entzündung breiten sich entweder flächenhaft aus, d. h. sie gelangen in den Subarachnoïdealraum und finden in dessen weiten Maschen die Möglichkeit zu unbeschränkter Ausbreitung, oder aber die Ausbreitung findet nach der Tiefe zu, also in die Gehirnsubstanz hinein, statt, weil eine weitere Verschleppung im Subarachnoïdealraum vielleicht durch rechtzeitige Verklebung dessen Maschen in der Umgebung des Herdes verhindert wird.

Im erstern Falle bekommen wir eine Meningitis, im letztern den Hirnabszess.

Die Meningitis dokumentiert sich klinisch durch Fieber, Frösteln, Brechreiz, Kopfschmerzen, erhöhter unregelmässiger Puls, Unruhe, die sich bis zu Delirien steigern kann, schliesslich Sopor und Koma. Diese Symptome setzen meist schon in der ersten Woche ein, um dann rasch zum Ende zu führen. Die Weichteilwunde hat oft noch keine sichtbaren entzündlichen Veränderungen erfahren, während im Subarachnoïdealraume sich der Prozess schon weit ausgebreitet hat. Es werden bei dieser diffusen Entzündungsausbreitung zahlreichere Herdsymptome beobachtet, namentlich wenn die Basis betroffen ist. In diesem Falle sind hauptsächlich die Hirnnerven betroffen. Es resultieren vorherrschend Reizzustände. Die Lumbalpunktion ergibt event. Trübung der Cerebrospinalflüssigkeit oder Befund von Eitererregern.

Oft wird die Symptomatologie, noch kompliziert durch das Auftreten eines Hirnprolapses, der zu Gangraen und Verlust von Gehirnsubstanz führen kann.

Brun gibt die Mortalität dieser Meningitisfälle im Anschluss an Verletzungen auf 80% an. Nach den Untersuchungen von *Macewen* sind die Erreger dieser so gefährlichen Infektion in erster Linie die Streptococcen, dann Staphylococcus aureus; doch fehlt es nicht auch an andern Keimen; so wies *A. Fraenkel* Pneumococcen bei einer tötlich verlaufenden traumatischen Meningitis nach, die durch das von einem Schuss zertrümmerte Siebbein von der Nase aus eingewandert waren. Ähnliches berichtet *Ellerhorst.*

Die mittlere Dauer dieser Infektionsform beträgt ca. 6—7 Tage.

Eine Spätmeningitis kann oft noch nach langer Zeit bei Bestehen eines latenten Hirnabszesses plötzlich die besten Hoffnungen auf Genesung zerstören.

Weniger gefährlich als die Meningitis ist im allgemeinen der Hirnabszess: *Brun* fand 1,2% Mortalität. — Er kann sich anschliessen an eine abundante und fistulöse Eiterung einer offenen Schädelwunde, oder es können in das Gehirn eingedrungene Fremdkörper, Knochensplitter, Haare, Sand etc. besonders aber Kugeln in die Tiefe der Gehirnmasse pyogene

Kokken mitgeschleppt haben, die über kurz oder lang zu einem Abszess führen; ja es kann die Umgebung einer reaktionslos eingeheilten Kugel nach Jahr und Tag plötzlich vereitern, die Hirnmasse einschmelzen. *Péraire, Revenstorf, Marchand* und andere erwähnen Fälle, bei denen $1^3/_4$—10 und 20 Jahre zwischen der Verletzung und den Abszesssymptomen lagen, *Katschanowsky* nimmt an, dass die Keime, die diese Spätinfektion bedingen, aus der Blutbahn stammen. Andererseits ist aber möglich, dass der Abszess längere Zeit schon besteht, ohne Symptome zu machen. Die Möglichkeit des langen Bestehens beruht zum grössten Teil darauf, dass der Abszess von einer derben Membran abgekapselt wird. Nach *R. Meyer* bedarf es zu ihrer Bildung ca. 6 Wochen. Nach *Bergmann* kann ein solcher wohl eingesponnener Abszess 20 und mehr Jahre ohne Beschwerden bestehen, bis eine akute Exacerbation das Trauma wieder in Erinnerung ruft, während ein akuter Abszess eine Dauer von 3—5 Wochen aufweist.

Im Gegensatz zur Meningitis treten die Abszessymptome bei akutem Verlaufe erst in der zweiten Woche oder später auf, da er eine gewisse Zeit zur Bildung braucht. Die Weichteilwunde zeigt, da der Abszess rückläufig auch gegen sie andrängt, Schmerzhaftigkeit und entzündliche Schwellung. Die allgemeinen Hirnerscheinungen sind ungefähr dieselben wie bei der Meningitis, während die lokalen Symptome hauptsächlich in circumscripten Ausfallserscheinungen bestehen, entsprechend der Vereiterung von Gehirnsubstanz.

Der akute Hirnabszess ist nach *v. Bergmann* meist ein Rindenabszess; tritt Abflussgelegenheit für den Eiter ein, so heilt der Abszess aus: es schiessen Granulationen aus der den Abszess begrenzenden Hirnsubstanz auf, und es bildet sich eine napfförmige, mit Cerebrospinalflüssigkeit ausgefüllte Narbe. Tritt die Ausheilung nicht ein, so geht der akute Prozess in den chronischen über, der dann in grössere Tiefen vordringt. Ausser dieser Entstehungsweise des chronischen Abszesses gibt es hiefür noch zwei andere Möglichkeiten: es kann, wie schon oben angedeutet, durch Fremdkörper infektiöses Material in

grössere Tiefe der Hirnsubstanz hineingetragen werden, wo dann wegen der Unmöglichkeit der Elimination eine chronische Eiterung Platz greift, oder aber die Infektion kriecht von aussen, oft ohne dass der Schädel frakturiert ist, durch die Breschet'schen Venen in die sinus und von hier aus in die Hirnvenen, Thrombose und Eiterung hervorrufend.

Der Verlauf des chronischen Abszesses gestaltet sich in ganz bestimmter Weise. Er wächst, aber nicht allmählich, sondern in Schüben, d. h. nach einer Zeit vollkommener Ruhe durchdringen plötzlich Infektionskeime die Abszessmembran und rufen in der nähern Umgebung Entzündung und später eiterige Einschmelzung, in der weitern, oft recht ausgedehnten Umgebung, Oedem hervor. Um das eingeschmolzene Gebiet bildet sich ein neuer pyogener Balg, das Oedem geht zurück und der vergrösserte Abszess kommt zur Ruhe, aber nur, um den Vorgang nach einiger Zeit von neuem zu beginnen. Ausgedehntes Hirnoedem oder Durchbruch in die Ventrikel oder zu den Hirnhäuten führt dann unter Umständen den letalen Ausgang herbei.

Diesen eigentümlichen anatom. Verhältnissen des chronischen Abszesses entspricht ein typischer Verlauf der Krankheitserscheinungen. Den unmittelbar an die Verwundungen anschliessenden Hirnerscheinungen, den sogen. primären Hirnsymptomen, folgt die Latenzperiode, eine Zeit des Wohlbefindens, die mit den spätern, sekundären Symptomen abschliesst: diese letztern bestehen hauptsächlich aus den Herdsymptomen. Tötet das sich ausbreitende Hirnoedem, so zeigt die letzte Periode der Krankheit eine langsame Anschwellung der sekundären Hirnsymptome von leichten zu immer schwereren; tötet der Durchbruch in die Ventrikel, so läuft diese Periode jäh in wenigen Stunden ab.

Allgemein prognostisch soll noch angedeutet werden, dass sich aus dem primären Verhalten des Pulses keine Schlüsse auf den Verlauf der Hirnverletzungen ziehen lassen. *Phelps* fand ihn primär erhöht, wenn eine allgemeine Quetschung des Gehirnes mit erheblicher Blutung bestand; schritt der Prozess einem ungünstigen Ausgange zu, so fiel auf, dass

mit der erhöhten Temperatur die Pulsfrequenz abnahm. Er ist ferner der Ansicht, dass, wenn die Temperatur gleich am Anfang über 38,8° C. gehe oder später 40° oder mehr erreiche, die Verletzungen immer tötlich enden.

Therapie: Die Therapie der Schädelhirnverletzungen hat zwei Aufgaben zu erfüllen: es muss darnach getrachtet werden, einmal das Hirn von allem zu befreien, was eine grob mechanische Reizung unterhalten würde, und ferner gilt es, den jeder Wunde, hier aber in so hohem Masse gefährlichen Feind, die Infektion, fernzuhalten.

Es ist kein Zweifel, dass das Ideal der Therapie die Entfernung des Fremdkörpers ist und hiedurch Anbahnung einer glatten, von Zwischenfällen freien Heilung. Der Fremdkörper kann durch Reizung den Heilungsvorgang erschweren oder unmöglich machen; wenn er aber reaktionslos eingeheilt ist, so ist damit noch nicht gesagt, dass er ohne jeden Schaden für die Zukunft vertragen wird. Die Erfahrung lehrt, dass er sehr oft zu Späterkrankungen führt: Spätabszess, Epilepsie, Psychosen. Es gibt nun aber recht zahlreiche Fälle, wo die Entfernung des Fremdkörpers unmittelbar mit grossen Gefahren verknüpft ist, weit grösseren, als sein ferneres Verweilen in situ eventuell haben könnte; in solchen Fällen muss man sich im operativen Vorgehen Beschränkung auferlegen und von zwei Übeln das kleinere wählen.

Ganz verschiedene Wundverhältnisse und daher eine Verschiedenheit in den Anforderungen an das therapeutische Verfahren zeigen Splitterfrakturen, d. h. also die Verletzungen durch die alltäglichen Instrumente, und die Schussverletzungen. Es ist deshalb eine gesonderte Besprechung dieser zwei Gruppen notwendig.

Bei den Splitterfrakturen muss nach Übereinstimmung aller Autoren primär aktiv vorgegangen werden, Splitter müssen entfernt werden. Um durch die ausgedehnte Freilegung keinen dauernden oder einen möglichst kleinen Defekt hervorzurufen, wird am besten die Depression gehoben und dann die Knochenteile wo möglich, im Zusammenhang mit den noch vorhandenen Weichteilen als osteoplastischer Lappen abgehoben.

Die Weichteilwunde wird wie üblich gereinigt. Ins Hirn gedrungene Splitter, Fremdkörper etc. werden sorgfältig entfernt. Zerfetzte und beschmutzte Dura-Teile und Hirnbröckel, oft sogar umfangreichere zerstörte Partien Hirnsubstanz müssen abgetragen werden. Am Schluss wird die Wunde tamponiert und ein Deckverband angebracht. Durch diese breite offene Wundbehandlung wird die Infektion, mit der bei diesen Verletzungen immer zu rechnen ist, am besten verhütet oder hintangehalten. Sekundär muss dann Knochen- und Weichteilverlust wieder möglichst ausgeglichen werden.

Ein sofortiges Wiedereinsetzen der entfernten Knochenstückchen nach Reinigung in NaCl-Lösung, wie sie bei nicht infizierten Frakturen mit befriedigendem Resultate vorgenommen werden kann, dürfte für unsere Fälle kaum in Betracht kommen, da bei gleichzeitiger Läsion des Gehirnes die Gefahr der darunter sich etablierenden Eiterung zu gross ist. Wir verzichten also auf primären knöchernen Verschluss und warten ab, bis sich die Wunde gesäubert hat.

Über die Notwendigkeit einer sekundären knöchernen Deckung des Defektes gehen die Ansichten nicht einig.

Während nach *Berezowsky, Caminiti* u. a. bei intakter Dura selbst grössere Schädeldefekte früher oder später von selbst wieder knöchern verheilen, ist der Verschluss bei Fehlen der Dura ein so verlangsamter und unvollständiger, dass wir uns gezwungen sehen, denselben sekundär zu verbessern.

Bergmann sieht die Ursache für die träge und unvollständige Regeneration der Schädelknochen hauptsächlich in der Unverrückbarkeit der Bruchfragmente, da ja die Beobachtungen anderweitiger Knochenproduktionen am Schädel, wie der Exostosen und Hyperostosen etc. beweisen, dass nicht bloss ein Mangel der Schädelknochen und ihrer periostalen Überzüge an Disposition zu Knochenneubildung daran Schuld ist. Die Bildung des Callus pflegt am Schädel die Grenzen des Periostes nicht zu überschreiten. *Berezowsky* schreibt der Dura den Hauptanteil an der Neubildung des Knochens zu. *Götz* glaubt dasselbe von der Diploë, während

Caminiti Dura, Knochenmark und Periost zusammen zu gleichen Teilen beteiligt findet.

Die Knochenlücken werden bei der Vernarbung durch membranöses, schwielig und sehnig verdicktes Bindegewebe verschlossen. *Küster* sah ausnahmsweise in einem Fall, wo ein grösserer Sequester aus dem Stirnbein entfernt worden war, völlige knöcherne Heilung eintreten. Die Ausnahmen bestätigen aber auch hier bloss die Regel.

Im allgemeinen kann man sagen, dass bei Defekten von 6—8 cm im Quadrat ein vollständiger knöcherner Verschluss nicht mehr erwartet werden darf.

Eine weitere Frage ist nun die: Sollen überhaupt diese Knochenlücken gedeckt werden oder können sie auch ohne nachteilige Folgen bestehen bleiben? *Moisson, Macewen, Stieda, Schifona* nehmen an, gestützt auf die Resultate ihrer Untersuchungen, dass bei Defekten des Knochens und der harten Hirnhaut dickes und resistentes Fasergewebe gebildet wird, welches die Hirnoberfläche mit der Schädelhaut verwachsen lässt. Die Veränderungen in der Rinde betreffen alle Elemente, deren letzte Phase in dem Untergange eines Teiles der Nervenelemente und deren Ersatz durch Neuroglia besteht. Diese Veränderungen können später Veranlassung geben zu intensiven Hirnstörungen und zwar umso intensiver, je grösser die Hirnläsion und die Entzündungserscheinungen waren.

Stieda fand bei seinem Material von 31 Schädelhirnverletzungen alle mit Knochendefekt geheilten mit bleibenden Hirnstörungen behaftet, während die Fälle mit primärem oder sekundärem Defektverschluss ohne Nachteil waren. Er empfiehlt daher möglichst frühzeitigen Verschluss der Knochenlücken, bevor sich eine »epileptische oder spasmophile Veränderung des Gehirnes« (im Sinne *Féré*'s, *Jolly*'s und *Unverricht*'s) ausgebildet habe.

Ähnliche Resultate und Schlussfolgerungen erwähnt *Brewitt, Kocher* und *Berezowsky;* nur sehen sie den Grund dieser Störungen nicht in der Narbe der Hirnrinde an sich, sondern in einer intracraniellen Druckerhöhung resultierend aus der

Verletzung. Sie nehmen an, dass — aseptischer Heilungsprozess vorausgesetzt — Gehirnadhäsionen an sich keine üble Bedeutung besitzen. Von ernster Bedeutung ist nach ihnen die Erhöhung des cerebralen Druckes durch die Vermehrung des liquor cerebrospinalis, die, falls sie nach Traumen zurückbleibt, die eigentliche Ursache der traumatischen Epilepsie zu sein scheine. Knochenfreie Vernarbung aber scheine bei Schädeldefekten der Drucksteigerung und Vermehrung des liquor vorzubeugen, und diesem Vorzuge gegenüber könnten etwaige Nachteile kleineren Grades, die ein unverknöcherter Schädeldefekt hat, nicht ins Gewicht fallen. Nach dieser Methode behandelt fand *Berezowsky* von 17 Pat. nur 6 teils durch lokale, teils allgemeine unangenehme resp. schmerzhafte Empfindungen belästigt. Diese Autoren empfehlen daher als oberstes Prinzip für solche Fälle in therapeutischer Hinsicht, der Entstehungsmöglichkeit einer intracraniellen Drucksteigerung entgegen zu arbeiten und also der Verknöcherung des Defektes vorzubeugen. Risse der Dura sollen demnach nicht genäht werden, und aus dem Gebiete der Defekte sollen Knochen produzierende Gewebe entfernt werden. Bei Schmerzen bei offenen Defekten solle man nach scharfen Defekträndern, Knochensplittern etc. als Aetiologie fahnden. Wir sehen also, dass sich hier betreffs therapeutischen Vorgehens zwei entgegengesetzte Methoden gegenüberstehen. In unsern Fällen kamen beide Methoden kombiniert zur Anwendung. Über die Resultate soll später berichtet werden.

Im allgemeinen dürfte die Methode des Defektverschlusses gegenwärtig die mehr bevorzugte sein, schon wegen der beständigen Gefahr einer frischen Verletzung des ungeschützten Gehirnes.

Folgende Verfahren kommen für die sekundäre Deckung in Betracht.

1. Die Autoplastik, d. h. die Deckung mit noch lebendem durch die Weichteile mit seinem Ursprungsorte noch verbundenen und deshalb weiter ernährten Knochen *(Müller-König)*.

2. Die Homoplastik, d. h. der Verschluss des Defektes durch Knochen, der einem andern Körperteil oder ev. sogar Körper entnommen ist, sei dieser nun ausgeglüht *(Barth* und *Grekoff)*, oder entkalkt *(Kümmel)*, oder ausgekocht *(David, Mertens)*.
3. Die Heteroplastik *(Fraenkel)*, d. h. das Einlegen einer Celluloïd- oder Metallplatte.

Wo es angeht, wird allgemein die Autoplastik als beste Methode geübt, da sie die sicherste Gewähr für dauernde Heilung bietet.

C. Beck empfiehlt auch noch, zur Deckung von Schädeldefekten die Temporalfascie zu verwenden, und zwar wird der Lappen aus der Umgebung des Defektes genommen und so umgestülpt, dass das Periost nach aussen, die Fascie nach innen zu liegen kommt.

Als Ersatz der zerstörten Dura, wenn dieselbe nicht mehr vereinigt werden kann, empfiehlt *Hanel* (1909) den sog. Fischblasenkondom, aus Hammeldarm hergestellt. Er fand durch Experimente an Hunden, dass das Häutchen resorbiert wird, aber die Grundlage abgibt für eine der Dura ähnliche Haut, die nach 1—2 Monaten eine mit der übrigen Dura, nicht aber mit dem Hirn verwachsene Bindegewebemembran darstellt. Andere haben die fascia lata benützt *(Kirschner)*, oder ein Stück Bruchsack *(Finsterer)*.

Zum Schlusse der therapeutischen Betrachtungen der Splitterfrakturen soll hier der Kuriosität halber noch eine Mitteilung *Parkinson's* angeführt werden über das Vorgehen der Südsee-Insulaner bei den durch Schleudersteine verursachten Schädelverletzungen. Die dortigen Ärzte erklären die Läsion als tötlich, sobald die Schläfe eingedrückt ist und lehnen dann jede Operation ab. Bei Stirnhirnverletzungen wird nach Spaltung der Haut trepaniert. Als Instrumente dienen Obsidiansplitter (Lavaglas), ein scharfer Haifischzahn oder eine geschärfte Muschel. Als Antisepticum benützt man Kubika d. h. Wasser einer Kokosnuss. Die Knochensplitter werden aus dem Cerebrum mit ähnlichen Instrumenten entfernt. Die Ränder der Schädelwunde werden abgeschabt, die Tre-

panationsöffnung mit ausgeglühten Scheiben einer gewissen Bananenart bedeckt und der Hautlappen darüber gezogen. Verband mit einem enganliegenden weitmaschigen Geflecht von Rotangstreifen.

Gehen wir nun über zur Besprechung der Therapie der Schädelschüsse. Auch hier sind verschiedene Ansichten vertreten. Die einen verlangen aktives Vorgehen, die andern fordern strenge Enthaltung von jedem operativen Eingriff.

v. Bergmann und mit ihm die Mehrzahl der Autoren vertreten letzteren Standpunkt. Darnach sind die Schädelverletzungen durch kleinkalibrige Schusswaffen praktisch als aseptisch zu betrachten. Es ist daher gewöhnlich keine Indikation für einen primären Eingriff vorhanden, es sei denn, dass eine Verletzung der art. mening. mit den Symptomen der Blutung, eine Reizung des motorischen Rindenfeldes oder Zeichen eines Hirnabszesses vorliegen. Die anatomischen Befunde bei eingeheilter Kugel konnte *Doutrelepont* an einem Pat. autoptisch studieren, der 4 Jahre nach der Verletzung an einer interkurrenten Krankheit starb. An der Dura fanden sich angeheilte Splitter, die Pia war normal. Am Gehirn war eine trichterförmige Vertiefung mit bräunlicher Verfärbung und bräunlichem gallertigem Gewebe in der Tiefe. Von dieser aus zog sich ein 4 mm dicker Streifen von ähnlicher Masse ins Gehirn hinein bis zu dem in weichen Massen eingebetteten Projektil. Ähnliches beobachtete *E. Burckhard* schon 20 Monate nach der Verletzung, wie ein loser, weisslicher Streifen den Schusskanal durchzog. Im allgemeinen nimmt man an, dass das Projektil am Ende des Schusskanales liegen bleibt und (in einer bindegewebigen Narbe eingebettet) fixiert ist. Das ist aber nicht immer der Fall. *Brun* hat durch zwei Röntgenbilder in einem Fall zeigen können, wie die Kugel im Verlaufe von zwei Jahren sich gesenkt hatte. Einmal an der Schädelbasis angelangt, wird sie wohl endgültig zur Ruhe kommen. Aus den Resultaten der Schwergewichtslinien beim Stehen und Liegen wird eine Senkung nach hinten-unten, gegen die hintere Schädelgrube sich ergeben.

Befleissigen wir uns also bei den Schussverletzungen einer abwartenden Therapie, so müssen wir fragen, ob dadurch nicht die Infektionsgefahr erhöht, und damit die Prognose schlechter wird, als wenn man primär eingreifen würde. Nach *Bergmann* ist es nun gar nicht notwendig, dass die eindringende Kugel mit eitererregenden Mikroorganismen bedeckt ist, und wenn dies auch der Fall wäre, so ist es ebensowenig notwendig, dass diese die Eiterung wirklich auch hervorrufen und die Vorgänge der Entzündung in dem Gewebe auslösen. Die Kleinheit der Hautwunden ist derjenige Faktor, welcher uns die antiseptische Occlusion beim Verbande vorschreibt und mit ihr die Hoffnung auf eiterlosen Verlauf gibt, da eben Fremdkörper, wie infizierte Kleidungsstücke etc. hier nur schwer eindringen können. Übrigens wird durch das nie fehlende Bluten der Wunden ein Teil der Infektionsstoffe sofort wieder entfernt.

Der primäre chirurgische Eingriff aber würde uns nicht mit Sicherheit die Infektionsgefahr beseitigen lassen, da eine wirksame Desinfektion des Schusskanales und seines Inhaltes völlig ausgeschlossen ist. Ferner kann durch den Versuch der Entfernung der Kugel, wie sie von andern empfohlen wird, eine erhebliche Schädigung von Hirnsubstanz mit ihren nachteiligen Folgen gesetzt werden, da sie oft sehr schwer zu finden ist. Die Infektion kann dadurch gerade erst recht befördert werden. Praktisch hat es sich also jedenfalls gezeigt, dass die abwartende Methode die günstigsten Resultate gibt. Höchstens ist nach dem Vorschlage *Krönlein's* vorzugehen, nämlich eine vorsichtige, nur oberflächliche Sondierung vorzunehmen, um bei oberflächlichem Sitz der Kugel oder Vorhandensein von Knochenfragmenten trepanieren zu können. *Hildebrand* rät bei Tangentialschüssen immer zur primären Trepanation, weil bei diesen immer eine starke Splitterung des Knochens vorhanden sei.

Für einen primären Eingriff bei den Kopfschüssen könnte noch der Umstand angeführt werden, dass die eingeheilte Kugel auch späterhin noch zu schweren Folgeerscheinungen führen kann, seien diese Reizerscheinungen von Seiten des

Gehirnes oder Auftreten eines Spätabszesses, wie dies von *Katschanowsky, Schloffer* u. a. anhand mehrerer Fälle illustriert wird. Später kann unter solchen Umständen immer noch operiert werden und zwar unter aseptischen Cautelen, die uns dann bessere Chancen als bei primärem Eingreifen bieten. Auf jeden Fall werden wir vor der Operation durch Röntgenogramme die Kugel möglichst zu lokalisieren suchen.

Und nun zur Therapie der traumat. Meningitis und des Hirnabszesses. Diese ist bei der Meningitis im allgemeinen recht aussichtslos. Die Wunde muss breit freigelegt und tamponiert werden; doch ist gewöhnlich der letale Ausgang dadurch nicht aufzuhalten. Besser sind die Aussichten beim Abszess. *Beck* hat aus der Literatur 76 operierte Fälle von Hirnabszess mit 40 Heilungen zusammengestellt. *Mac Even* gelang es, von 19 Pat. 18 durch Operation zu retten, während *Delvoie* auf 21 Trepanationen bei akutem Rindenabszess 15, auf 33 bei chronischem und tief liegendem 19 Heilungen berechnet.

Spätresultate: Das spätere Schicksal des Hirnverletzten hängt nur zum Teil von der Läsion des Gehirnes selbst ab, eine grosse Rolle spielt dabei der Heilungsverlauf der Knochen- und Weichteilwunde.

Lähmungen, bedingt durch Läsion der motorischen Rindengegend, können sich zurückbilden durch Erholung der kontundierten, nicht völlig zerstörten Hirnpartien, durch Resorption von Blutergüssen. Einem bleibenden Rindendefekt dürften hier bleibende Lähmungen entsprechen.

Hier können nun speziell durch Verwachsung der lädierten Hirnoberfläche mit der Weichteilwunde und dadurch bedingte Zerrungen und Reizungen der betreffenden Gebiete unangenehme Folgezustände entstehen. Anfängliche leichtere Störungen wie Kopfschmerzen und vorübergehende Spasmen und Schmerzen in den dem Zentrum entsprechenden pripheren Gebieten führen allmählich über zu Krampfanfällen, die sich durch ihren typischen Anfang und Verlauf als Rindenepilepsie dokumentieren und schliesslich durch gehäuftes Auftreten zu vollständiger Demenz führen können. Ob hier

nun die Verwachsungen in der Hirnrinde an sich oder die Steigerung des intracerebralen Druckes die Hauptrolle spielt, lasse ich dahingestellt; sicher ist, dass bei einem unserer Fälle, trotzdem der Defekt nicht ganz gedeckt wurde, und also ein Ventil im Sinne *Kocher*'s vorhanden war, die Krämpfe doch auftraten, vielleicht also gerade weil noch eine Knochenlücke da war. Oft liegt zwischen dem Unfall und dem ersten Auftreten der epileptischen Anfälle ein langer beschwerdefreier Intervall, in unserm Falle 9 Jahre. Was dann schliesslich das auslösende Moment spielt, dürfte oft schwer zu sagen sein.

Brun hat bei $^1/_3$ seiner Hirnverletzten später solche Krämpfe auftreten sehen, alle mit Zertrümmerung in den motorischen Rindenbezirken.

Ausfallserscheinungen, die bei Verletzung nicht motor. Rindenpartien im Anfang vorhanden waren, lassen sich später gewöhnlich nicht mehr konstatieren, wahrscheinlich deshalb, weil andere Teile vikarierend eintreten.

Dass das Bild der Spätresultate durch Zerstörung von Hirnnerven, speziell des opticus und der Sinnesorgane noch mannigfach modifiziert werden kann, sei hier nur angeführt. In dieses Kapitel gehört noch eine interessante Mitteilung von *Madelung,* dem ein Mädchen vorgestellt wurde, das drei Jahre vorher durch einen Flobertschuss in den Kopf geschossen worden war. Es zeigte einen eigentümlichen Misswuchs des ganzen Körpers und abnorm reichliche Fettentwicklung. Das Röntgenbild liess Verletzung der Hypophyse vermuten.

Bei allen Schädelverletzungen ohne Rücksicht auf die Lokalisation endlich können gewisse Folgeerscheinungen resultieren, die den Heilungseffekt stark beeinträchtigen. Im Vordergrund steht hier als Klage alter Schädelverletzter diejenige über Kopfweh. Dieses wird meist geschildert als ein Druck im Kopfe, Eingenommensein, diffuser dumpfer Kopfschmerz, seltener als ein Bohren, Reissen und Zwicken, »wie wenn ein Krebs im Kopf herumkrieche, der Kopf abgedeckt würde, ein schwerer Reif um den Kopf läge etc.« Die Intensität ist meist eine mässige, kann aber unter Umständen auch so stark sein, dass sie zu Selbstmord führt. In Aus-

nahmefällen ist die Cephalalgie lokalisiert und dann meist in der Stirn und in der Tiefe des occiput. Die Ursache kann in Narben der Dura liegen, unter Umständen auch Einwachsen eines Nerven in die Knochennarbe. Als auslösendes Moment für dieses Kopfweh wird in erster Linie der Alkohol angegeben und zwar meist der Wein. Die Pat. »können den Wein nicht mehr ertragen«. Bier und Most machen meist weniger Beschwerden. Neben die Wirkung des Alkoholes tritt fast ebenbürtig die Hitze, vor allem die Sommerhitze und die direkte Bestrahlung der Sonne mit den Wirkungen der Hitze und des Lichtes. Vereinzelt wird auch das Bücken, Hintüberlehnen, Schütteln beim Fahren, körperliche Anstrengung, psychische Erregung als auslösendes Moment hervorgehoben. Das Kopfweh ist meist am Anfang am stärksten, nimmt dann etwas ab und bleibt dann oft stationär.

Etwas seltener als die Klagen über Kopfweh, aber doch noch recht häufig sind diejenigen über Schwindelerscheinungen. Häufig handelt es sich hiebei um blitzartig den Kopf durchzuckende Verdunklungen, speziell etwa am Morgen beim Aufstehen oder beim Bücken, beim Hintüberlehnen, nach Alkoholgenuss, bei grosser Hitze. Sie können unter Umständen die Ausübung des Berufes vollständig unmöglich machen, besonders bei Leuten, welche auf Baugerüsten etc. zu arbeiten haben. Gewöhnlich verlieren sich diese Sensationen mit der Zeit vollständig, in den seltenern Fällen bleiben sie bestehen, speziell in solchen Fällen, die später epileptische Erscheinungen bekommen.

Die schwersten Störungen endlich im Anschluss an Schädelverletzungen sind die der Psyche. Sie treten mit exquisiter Vorliebe auf nach Verletzungen des Stirnhirnes, wobei die r. Seite vorwiegt. Die übrigen Hirnbezirke fallen an Zahl der Frequenz rasch ab. Potatorium scheint zu den psychischen Alterationen etwas zu disponieren. Am wenigsten empfindlich in dieser Beziehung ist das Kindesalter, am meisten die Vollkraft der Jahre. Diese Patienten zeigen meist eine besondere Gereiztheit. Die Handlungen sind unüberlegt, sie werden wegen Kleinigkeiten jähzornig; oder

aber es besteht eine auffallende Ruhe, Menschenscheu, daneben schnelle geistige Ermüdbarkeit und eine gewisse Willensschwäche. Die psychischen Alterationen können mit der Zeit an Stärke abnehmen, so dass sie ohne grosse Beschwerden ertragen werden; sie können aber auch zu eigentlichen Psychosen führen. *P. Stolper* teilt diese nach *Schüle* in 4 Gruppen ein:

1. Unkomplizierte Formen des unmittelbar nach Kopfverletzungen auftretenden Irreseins.
2. Geistesstörungen in Folge von Geschwulst traumat. Ursprunges im Schädelinnern.
3. Reflex-Psychosen.
4. Psychosen in Begleitung, meist im Gefolge von traumat. Epilepsie und Hysterie.
5. Formen der Psychosen: primäre Demenz, hallucinatorische Verwirrtheit, stuporöse Zustände, zum Teil mit katatonischen Symptomen, Paralyse, selten Paranoia.

In Bezug auf die erste Gruppe ist zu bemerken, dass in der Regel leicht angedeutete Symptome geistiger Schwäche zum Ausbruch der eigentlichen Störung überleiten. Als Aetiologie dieser Späterscheinungen gibt *Tellier* an Knochensplitter, Depressionen, Exostosen, Adhärenzen der Dura, Reste alter Blutergüsse, Abszesse, Narben nach Meningitis — Encephalitis, Geschwülste (Cysten, Gliome), die nach den Verletzungen zurückbleiben.

Die Therapie dieser unangenehmen Folgen soll hier nicht näher besprochen werden; es sei nur angefügt, dass bei Verdacht eines umschriebenen Druckes und Reizes auf das Gehirn die Trepanation indiziert ist; dieselbe wird unter Umständen auch bei circumscriptem unerträglichem Kopfweh Erleichterung verschaffen. Unbedingt notwendig ist sie bei Auftreten typischer Anfälle von *Jackson'*scher Rindenepilepsie ev. mit Abtragung des primär krampfenden Zentrums oder mit Massage desselben, sofern nicht Narben, Knochenleisten etc. als Aetiologie in Betracht kommen. Im folgenden sollen nun kurz die Krankengeschichten unserer Fälle aufgeführt werden mit einer epikritischen Betrachtung am Schlusse:

1. Verletzungen des Stirnhirnes.

1. 1. *F. Carl,* Landarbeiter, 18 J., schiesst sich am 15. VIII. 99 à bout portant eine 7 mm Revolverkugel in den Kopf. Verletzung in der Gegend der r. Schläfe. Nicht bewusstlos. Wird sofort eingeliefert.

Pat. zeigt Paraesthesie in den Händen, keine Sprachstörungen, keine Lähmungen — Pupillen und Augenhintergrund o. B., Kopfweh. Das Röntgenbild zeigt einen Teil des gespaltenen Projektiles ausserhalb des Schädels neben der Einschussöffnung; der Hauptteil des wenig deformierten Projektiles aber befindet sich in cavo cranii etwa in der Mitte des r. Stirnlappens.

Konservative Therapie. Reaktionslose Heilung. Keine psychischen Veränderungen beim Austritt (21. X.), noch etwas Kopfweh.

Nachuntersuchung am 30. V. 11 ergibt vollständiges Wohlbefinden des Pat. In der r. Schläfengegend ist etwas nach oben und aussen vom äussern Augenwinkel die ca. 20 Cts.-Stück grosse Narbe ohne knöchernen Grund sichtbar. Druck auf dieselbe verursacht Schwindelgefühl.

2. 2. *F. Emil,* Knecht, 25 J. wird vom Hufe eines Pferdes am 29. VII. 06 gegen die l. Stirngegend getroffen. Wird bewusstlos eingeliefert. Puls gut, oberhalb des l. margo supraorbitalis eine ca. 8 cm. lange Wunde, die sich vom inneren Augenwinkel schräg nach oben und aussen gegen den Stirnbeinhöcker hinzieht. Sorgfältige Desinfektion. Die Schädeldecke ist darunter ca. 1½ cm tief eingetrieben; aus einer Fissur entleert sich liquor cerebrospin. in grosser Menge, keine Lähmungserscheinungen. Zunächst bloss Tamponade der Weichteilwunde. Am folgenden Tage wird wegen starker Unruhe des Pat. trepaniert. Die Knochenfragmente werden entfernt. Defekt misst ca. 3 : 5 cm. Die Dura zeigt ein Loch von ca. 1½ cm Durchmesser, durch das sich bröckelige Gehirnmasse nach aussen entleert. Tamponade nach Einsetzen der meisten Knochenstücke. In der ersten Zeit ist Pat. noch sehr unruhig, verwirrt, schimpft und kommandiert. Temp. meist subfebril.

Vom 17. VIII. an dauernd afebril. Pat. ist ruhig.

15. IX. Sekundärnaht der Weichteile.

Am 20. IX. ohne Nachteil entlassen.

Nachuntersuchung am 1. VI. 11 ergibt etwas verändertes psychisches Verhalten des Pat.; er ist langsam und unbeholfen bei der Arbeit, was vor dem Unfall nicht zu konstatieren war, sehr schweigsam und in sich gekehrt, leichte Ermüdbarkeit. Subjektiv klagt Pat. über öftere Kopfschmerzen, »Zucken im Kopfe«, Schwindelgefühl beim raschen Gehen und bei schwerer Arbeit, und zwar habe er das Gefühl, als müsse er nach rechts umfallen. Übriges Befinden gut.

In der Gegend der Verletzung gut verheilte Narbe. Grund überall knochenhart bis auf eine ca. $1^1/_2 : 1$ cm messende Stelle, welche Defekt im Knochen aufweist. Keine Schmerzen in der Narbe.

3. *G. Fritz,* Gipser, 29 J. erleidet am 3. XI. 07, abends durch 3.
Sturz mit dem Velo an steiler Halde eine schwere Kopfverletzung in der r. Stirngegend, grosse klaffende Hautwunde, Schädelimpression, Schädelfraktur mit Austritt zerquetschter Hirnmasse in der Menge von über ein Teelöffel voll. Bewusstlosigkeit, stertoröse Atmung. Arzt macht Notverband.

Am 6. XI. erwacht Pat. teilweise aus der Bewusstlosigkeit, ist aber immer noch ziemlich somnolent. Keine Temp.-Steigerung. Puls 55—60, regelmässig. Keine Lähmungserscheinungen. Dagegen Zeichen starker Unruhe, Reissen am Verbande, Schimpfen.

Erst am 9. XI. wird er ins Krankenhaus eingeliefert.

Nach Wegnahme des Verbandes und der tamponierenden Jodoformgaze zeigt sich rechts von der Mittellinie auf dem os frontale 3 cm über dem r. Auge beginnend eine klaffende Wunde, nach unten median verlaufend, Länge ca. 12—15 cm, Breite 3 cm. Die Schädeldecke ist auf eine Breite von 6 cm und auf eine Länge von 10 cm in die Gehirnmasse eingedrückt. In der Mitte der Impression prolabiert Gehirnmasse. Mit d. Elevatorium wird in Narkose die Impression gehoben, die Knochenstücke entfernt. Über der Frontalwindung zeigt sich ein Haematom über der Dura mater. Starke Pulsation des Gehirnes. Der Gehirndefekt liegt vor d. sulcus Rolandi. Gehirn und Wunde werden mit NaCl-Lösung gut abgespült. Tamponade.

Lähmungserscheinungen sind keine vorhanden, einzig die Sprache ist etwas schwerfällig, durch collaterales Oedem in der Sprachregion wahrsch. Puls am Tage nach der Operation gut, Sensorium klar. Temp. 39°.

Vorübergehend leichte Hirndruckerscheinungen, die bald wieder zurückgehen. Sonst täglich fortschreitende Besserung.

Am 20. XI. stärkere Entzündungserscheinungen, Temp. 39°, starker Hirnprolaps, dieser mit Eiter belegt, ca. kleinapfelgross. Allgemeinbefinden gut, täglich Spülung und Verbandwechsel.

Am 16. I. hat sich die Wunde ganz gesäubert. Prolaps stationär. Er wird deshalb durch einen seitl. gedrehten Lappen aus der Galea gedeckt. Drainage an den abhängigen Partien. Der Lappen heilt gut an. Anfangs ziemliche Sekretion.

Am 29. I. Sekretion sehr gering, die künstl. Deckung des Schädels zeigt starke solide Verknöcherung.

Entlassung am 3. III. 08 vollständig geheilt, keine Beschwerden.

Nachuntersuchung am 19. III. 10 ergibt vollständiges Freisein von irgend welchen Beschwerden. Arbeit in seinem Berufe ohne

die geringsten Beschwerden. Narbe gut verheilt. Auf dem r. os frontale ist noch eine kleine gut überhäutete Knochenlücke zu konstatieren.

4. 4. *K. Frieda,* Posamenterin, 22 J., wird am 24. V. 08 durch Ungeschicklichkeit aus 2—3 m Entfernung mit einer Flobertkugel in die r. Schläfe geschossen. Sofort starkes Druckgefühl im Kopf, Erbrechen und diffuses heftiges Kopfweh. Leichter Sopor die ersten 24 Std. Arzt macht Notverband und schickt sie ins Krankenhaus. Hier wird die Einschussöffnung erweitert, um (nach Krönlein) nach oberflächlichen Knochensplittern und ev. Geschoss zu fahnden. Letzteres wird nicht gefunden. Vbd.

Delirien in den ersten Nächten. Lokale Hirnsymptome fehlen. Heilung reaktionslos. Entlassung am 10. VI. keine Beschwerden.

Nachuntersuchung am 20. V. 11 lässt bei dem Mädchen keine Residuen des Unfalles erkennen. Intelligenz normal und keine Kopfschmerzen. An der Stelle der Verletzung ca. 1 cm. oberhalb und ausserhalb des äusseren Augenwinkels ein ca. 5 Cts.-Stück grosser gut überhäuteter Knochendefekt, Narbe ganz reaktionslos.

5. 5. *R. Paul,* Landarbeiter, 17 J., bringt sich am 8. XII. 08 in selbstmörderischer Absicht eine Schussverletzung mit Revolver bei in der r. Schläfengegend. Sofort ins Krk.-Haus geschickt. Keine Bewusstlosigkeit. Kein Exophthalmus. Keine Lähmungserscheinungen. Am 12. XII. wird die Wunde erweitert und nach ev. oberflächlicher Kugel und Knochensplittern gesucht.

Das Geschoss wird nicht gefunden.

Reaktionslose Einheilung desselben.

Beschwerden werden ausser etwas Kopfweh und Schwindelgefühl am Anfang keine konstatiert. Entlassung am 15. I. 09 ohne irgend welchen Nachteil.

Nachuntersuchung am 22. V. 11 ergibt, dass Pat. vollständig beschwerdefrei ist; schwere Arbeit wird anstandslos verrichtet.

In der r. Schläfengegend in der Höhe der Augenbrauen eine ca. $2^1/_2$ cm lange, schräg von vorne oben nach hinten unten verlaufende lineäre Narbe. In der Mitte derselben, ein ca. 5 Cts.-Stück grosser gut überhäuteter Defekt des Knochens. Druck auf diese Stelle ist nicht schmerzhaft.

6. 6. *Q. Rosina,* 6 J., erhält am 10. II. 10 beim Spielen von einem Füllen einen Hufschlag gegen die r. Stirn. Sofort bewusstlos. Die Eltern fanden das Kind blutüberströmt am Boden liegen. Notverband durch den herbeigerufenen Arzt, sofortige Überführung ins Krankenhaus. Hier wird vollständige Bewusstlosigkeit konstatiert, keine Krämpfe, Pupille bds. gleich, reagiert auf Lichteinfall. Keine Blutungen aus Ohr, Mund oder Nase. Keine Paresen. Die Gegend des r. Stirn-

und Scheitelbeines oberhalb der Orbita ist in Handtellergrösse eingedrückt, Impression ist ganz unregelmässig zersplittert. Gehirnbrei ist in ziemlich grosser Menge vorgetreten.

Puls 160. Wunde secerniert stark, Blut und Cerebrospinalflüssigkeit. Am 10. II. wird trepaniert: die Knochensplitter werden entfernt, die grössern Fragemente werden gehoben und in situ gelassen, die Wunde desinfiziert. Der Knochendefekt ist unregelmässig, ca. ½ handtellergross. Tamponade mit Jodoformgaze.

Am nächsten Tage ist Puls 120, Temp. 38,6°. Bewusstlosigkeit dauert fort.

Am 18. II., also erst am 9. Tage, erwacht Pat. aus d. Koma. Es zeigt sich nun auch, dass keine lokalen Hirnerscheinungen vorhanden sind.

Im Laufe der nächsten Tage bessert sich der Zustand rasch. Puls geht herunter auf 84, Temp. unter 37°, keine Hirndrucksymptome.

Am 25. II. werden durch Sekundärnaht die Weichteile einander etwas genähert.

Heilung vollzieht sich von da an ohne Komplikationen, die Wunde, die anfangs stark eiterig secerniert, säubert sich unter leicht antisept. Verbänden rasch. Das Kind klagt ab und zu über Kopfschmerzen, Schwindelanfälle, die rasch vorübergehen, ist aber ganz munter, hat guten Appetit, schläft gut (anfangs etwas unruhig).

Entlassung am 27. IV. 10: Allgemeinbefinden recht gut, keine Reizerscheinungen von seiten des Gehirnes. Weichteilwunde gut verheilt, ca. 14 cm lange lineäre Narbe. Der Knochendefekt hat sich stark verkleinert, misst noch 3 : 2 cm, durch solides Narbengewebe überdeckt, Gehirnpulsation sichtbar im Bereich des Defektes. Druck auf diese Stelle ist etwas schmerzhaft. Ein elast. Band um die Stirne schützt das Gehirn vor Insulten.

Nachuntersuchung am 10. V. 11 ergibt vollständiges Freisein von jeglichen Beschwerden. Kind geht in die Schule und ist munter. Kein Kopfweh, Schlaf gut, Knochendefekt misst noch 2 : ½ cm. Keine Schmerzen in der Narbe.

II. Verletzungen der motorischen Region:

1. *E. Pauline,* 6 J. erhält am 1. X. 06 beim Kartoffelhacken mit einem Karst einen Streich auf den Kopf in die Gegend des l. Scheitelbeines. Starke Blutung, keine ärztliche Behandlung. Die Wunde scheint ohne weiteres zuheilen zu wollen, leichte Sekretion. 9 Tage später tritt ein epileptischer Anfall auf, der sich nach 5 Tagen wiederholt in verstärktem Masse u. haupts. rechtsseitig. Die Angehörigen beschreiben sie als Zuckungen in Arm und Bein, Gesicht und Zunge, Erbrechen. Im Anschluss an diesen Anfall Parese d. r. Armes. 7.

Der nunmehr herbeigerufene Arzt verfügt Überführung ins Krankenhaus.

Eintritt daselbst am 23. X.

Untersuchung ergibt folgendes:

Sensorium normal, Pat. kann gehen, Sprache normal, Pupillen gleich, gut reagierend, keine Hirnstörungen ausser einer Parese des r. Armes und zwar im Gebiete der Fingerextensoren, der Extensoren und Flexoren des Vorderarmes und der Schulterheber. Keine Sensibilitätsstörungen, geringe Ataxie des Armes, klonische Zuckungen in biceps und brachialis int., Patellar- und Tricepsreflex stark gesteigert, Fussclonus.

Temp. 36,9°, Puls 90.

Auf d. Scheitel 2—3 cm l. von der Mittellinie und senkrecht über der Gehöröffnung eine $1^1/_2$ cm lange schlecht verheilte Narbe.

Die Diagnose lautet auf Haematom resp. Abszess nach Trauma in d. l. Zentralwindung.

Am 24. X. wird deshalb trepaniert. Unterhalb der Hautnarbe zeigt sich ein kleines Loch im Schädel. Es wird im Bereich desselben mit Meissel und Knochenzange der Knochen im Umfange eines 2 Frs.-Stückes abgetragen.

Die Oberfläche der Dura zeigt sich mit dicken, schmutzigen Granulationen bedeckt; diese werden abgekratzt; es zeigt sich nun ein feines Loch in der Dura, das in die Tiefe führt. Die Dura wird gespalten, dabei quellen einige Tropfen Eiter hervor und die Hirnrinde erweist sich in der Ausdehnung eines 2 Frs.-Stückes erweicht, darum herum eine Zone stärkerer Injektion. Es wird mit Jodoformgaze tamponiert und die Dura sowie die Haut partiell genäht. Leichter Druckverband. Nach der Operation keine Krampfanfälle mehr, dagegen noch öfteres Brechen im Laufe der nächsten Tage, sowie noch deutl. Herabsetzung der motorischen Kraft im r. Arm und Bein. Zugleich entwickelt sich ein lästiger, pulsierender Hirnprolaps.

Es wird nach Säuberung der Wunde in einer zweiten Sitzung am 23. XI. der Prolaps durch einen Hautperiostlappen nach Müller-König (aber ohne Knochenlamelle wegen der Gefahr des Druckes) gedeckt und durch ein über dem Verband getragenes Gummiband ein mässiger und steter Druck ausgeübt. Daraufhin rascher Fortschritt der Heilung, die Lähmungen bilden sich langsam zurück.

Bei der Entlassung am 15. XII. wird im r. Arm und Bein noch eine leichte Schwäche konstatiert. Allgemeinbefinden recht gut. Wunde auf dem Kopf sehr gut geheilt. Im Knochendefekt leichte Pulsation.

Nachuntersuchung am 15. V. 11. Nach dem Austritt aus dem Spital hatte sich zu Hause allmählich wieder volle Bewegungsfähigkeit und Kraft in d. r. Extremitäten eingestellt. Das Kind ist gesund und munter, Entwicklung, Intelligenz normal.

Im Jahre 1909, also im 15. Altersjahre, 9 Jahre nach der Verletzung, tritt zum ersten Mal wieder ein Krampfanfall auf, der im r. Arm und Bein beginnt und dann auf den ganzen Körper übergeht. Allmählich häufen sich diese Anfälle, wöchentlich 2—3 mal und zwar immer unter dem Bild der typischen Rindenepilepsie. Nach dem Anfall klagt Pat. immer über Schmerzen im r. Arm und Bein. Vor dem Anfalle will sie jedesmal ein eigentümliches »Wallen« im Kopfe verspüren. Amnesie für die Zeit des Anfalles. Ausserhalb der Anfälle fühlt sich Pat. ganz wohl. Aussehen etwas blass, sonst nichts Besonderes zu konstatieren.

Im Bereich der alten Verletzung lässt sich immer noch ein kleiner Knochendefekt nachweisen, Haut darüber stark eingezogen, keine Pulsation.

III. Verletzungen des Parietalhirnes:

8. 1. *K. Elise,* 1½ J. wird im Jahre 1893 auf dem Felde durch durchgehende Zugtiere von einem Wagen geworfen, und dabei durch den Zahn einer Egge auf der l. Seite des Hinterhauptes verletzt. Der herbeigerufene Arzt konstatiert Verletzung im Bereich des os parietale, etwa 2 cm hinter einer Senkrechten durch den l. Gehörgang und 1 cm l. von der Mittellinie des Schädels.

Bei der Säuberung der stark verunreinigten Wunde fliesst ca. 1 Kaffeelöffel voll Hirnbrei heraus.

Es wird tamponiert und offen behandelt.

Paresen, Bewusstlosigkeit fehlen.

Heilung ohne weitere Reaktion.

Nachuntersuchung im März 1910 ergibt vollständig gesundes und normal entwickeltes junges Mädchen. Absolut keine Beschwerden vom früheren Unfall, psychisch normal. Knochendefekt am l. Hinterhaupt noch ca. 5 Cts.-Stück gross und kreisrund, gut überhäutet, Haut leicht eingezogen, zeigt leichte Pulsation. Druck nicht schmerzhaft.

9. 2. *N. Selma,* 5 J., erhält am 25. VIII. 06 beim Kartoffelaushacken mit einem Karst einen Schlag auf den Kopf. Kurze Zeit bewusstlos. Die Eltern legen den Verband an. Die beiden ersten Tage bricht es viel, dann ziemliches Wohlbefinden, Klagen über Kopfweh, gedrückte Stimmung.

Am 4. IX. soll eine weissliche Masse aus der Wunde herausgelaufen sein (wahrsch. Hirnbrei und Cerebrospinalflüssigkeit). Es wird deshalb jetzt erst ärztliche Hilfe aufgesucht. Der Arzt schickt das Kind sofort ins Krankenhaus. Aufnahme daselbst am 5. IX. Es wird in der Gegend des r. Scheitelbeines, 2 cm r. von der Mittelinie und etwas hinter einer Senkrechten durch den r. Gehörgang eine ca. 20 Cts.-Stück grosse, schlecht verheilte Wunde mit Knochendefekt konstatiert, leichte Sekretion unter dem Schorf hervor.

Beschwerden hat das Kind nicht, fühlt sich ordentlich, etwas matt. Keine Lähmungs- und Drucksymptome des Gehirnes vorhanden. Am 5. IX. werden die losen Knochensplitter entfernt und die Wunde gesäubert. Es entleert sich Cerebrospinalflüssigkeit und Hirnbrei. Tamponade nach Entfernung einiger kleinerer Knochensplitter, die in die Hirnrinde eingespiesst sind. Heilung reaktionslos.

Entlassung am 22. X. ohne irgendwelche Nachteile von seiten der Verletzung.

Nachuntersuchung am 15. V. 11. Das Kind soll nach der Entlassung zu Hause in der ersten Zeit noch unruhigen Schlaf gehabt haben. Aufschreien, ab und zu klagen über Kopfweh. Gegenwärtig ist Pat. vollkommen gesund, lernt gut, psychisch ganz normal, keine Kopfschmerzen.

Am Orte der Verletzung der gut überhäutete kleine Knochendefekt, auf Druck nicht empfindlich und leicht pulsierend.

10. 3. *B. Klara,* 1½ J. erhält am 23. VI. 09 von einem Knaben, der mit einer geladenen Pistole hantierte, aus 8 m Distanz einen Schuss in den Kopf. Die Kugel traf tangential das l. os parietale und durchbohrte dabei den Schädel, sie blieb schliesslich im Arme der Magd, die das Kind ankleiden wollte, stecken.

Aufnahme am 24. VI. Die Wunde ist stark verunreinigt. Der Vater des Kindes hatte sich trotz energischem Proteste des Arztes erlaubt, mehrmals mit den Fingern hineinzufahren.

Am 26. VI. wird das Kind operiert, da Tangentialschüsse erfahrungsgemäss immer Splitterung des Knochen veranlassen. Die Splitter werden entfernt, die Wunde gereinigt, offene Wundbehandlung. Es fliesst massenhaft trübe Cerebrospinalflüssigkeit und auch etwas Hirnbrei ab, Drainage. Trotz aller dieser Massregeln greift die Infektion rasch um sich, so dass am 27. VI. Exitus an Meningitis eintritt.

IV. Verletzungen des Schläfenlappens:

11. 1. *M. Heinrich,* Maurer, 26 J. fällt am 3. VIII. 96 vom Gerüst auf einen spitzen Gegenstand. Offene Schädelverletzung im Bereich des Schläfenhirnes. Wird mit einem Abszess im Temporallappen eingeliefert etwa 14 Tage später. Im Krankenhaus wird die Wunde vergrössert, die Knochensplitter werden entfernt. Ein solcher hat sich in das Gehirn hineingebohrt und daselbst die Bildung eines Abszesses veranlasst. Dieser wird entleert. Drainage. offene Wundbehandlung. Am 3. Tage exitus an Spätmeningitis, ausgehend vom Abszess durch Verallgemeinerung der Infektion.

12. 2. *M. Julia,* 6 J., erhält am 6. XI. 97 von einem Pferde einen Hufschlag in die r. Schläfengegend. Sofort Bewusstlosigkeit, Brechen, Trismus, Unregelmässigkeit des Pulses. Kind wird blutüberströmt und

schwer benommen ins Krankenhaus eingeliefert. Dicht vor dem r. Ohre befindet sich eine ca. 3 cm lange unregelmässige Wunde, mit Blutgerinnseln ausgefüllt. Der in Narkose untersuchende Finger trifft auf frakturierten Knochen. Die Weichteilwunde wird deshalb erweitert. Es zeigt sich nun eine ausgedehnte Splitterfraktur mit Depression der Fragmente, sodass der grösste Teil der Schläfenschuppe entfernt werden muss, in einer Ausdehnung von $3^3/_4$ cm im Durchmesser. Ein Knochensplitter hat die Dura durchbohrt und die Hirnrinde angespiesst. Der Ort der Läsion dürfte den unteren Temporalwindungen angehören. Die Hirnoberfläche ist hier gequetscht und durchblutet. Der Splitter wird samt einem Blutcoagulum entfernt, die Dura genäht. Tamponade der Wunde, partielle Naht. Schon am folgenden Abend ist das Bewusstsein wieder vorhanden, das Kind ziemlich munter.

In den ersten Tagen der Nachbehandlung Vordrängen des Gehirnes bei ungestörtem Allgemeinbefinden. Ein Kompressionsverband bringt Besserung, Heilungsverlauf ohne weitere Komplikation. Lähmungserscheinungen haben sich nie gezeigt, ebensowenig psychische Alterationen.

Entlassung am 13. I. 98 vollständig geheilt.

Nachuntersuchung am 17. IV. 10 ergibt Knochendefekt geheilt bis auf 2 kleine ca. 5 Cts.-Stück grosse Stellen, die durch eine knöcherne Brücke mit einander verbunden sind. Weichteilwunde gut verheilt, Narben lineär.

Allgemeinbefinden recht gut. Keine Beschwerden von seiten der Verletzung ausser einer Herabsetzung des Hörvermögens auf dem betroffenen Ohre, die peripher bedingt ist.

V. Umfangreichere Hirnverletzungen:

1. *G. François,* Knecht, 25 J. wird am 24. VI. 02 von einem Pferde mit dem Hufe gegen die l. Seite des Kopfes geschlagen, sofort bewusstlos. 13.

Aufnahme ins Krankenhaus am gleichen Tage nachts. Pat. ist bewusstlos, lässt die r. Extremitäten schlaff herabhängen, während die l. Seite noch ab und zu bewegt wird. Pupillen mittelweit, auf Lichteinfall reagierend. Cornealreflex erloschen.

An der l. Seite des Schädels 5 cm oberhalb des Gehörganges findet sich eine $1^1/_2$ cm lange, die Kopfschwarte durchsetzende Wunde. Umgebung geschwollen. Aus der Wunde entleert sich dunkles Blut und auf leichten Druck zertrümmerte Hirnmasse. Beim Abtasten des Schädels fühlt man in einem ca. $^1/_2$ Handteller grossen Bezirk in der Gegend der obern Partien des Schläfenbeines und der untern Teile des Stirn- und Scheitelbeines eine weich-elastische Schwellung, der der knöcherne Grund fehlt und die begrenzt ist durch den scharfen Knochenrand, von dem das Stück abgebrochen ist.

Die Atmung ist röchelnd. Puls 96 Temp. 36,7°.

Die Wunde wird provisorisch desinfiziert und verbunden.

Am andern Morgen dieselbe Bewusstlosigkeit, röchelndes Atmen, Schaum vor dem Munde, Temp. 38,6°. Operation: Freilegung der Bruchstelle durch Bogenschnitt: es findet sich eine scharf umrandete Impressionsfraktur. Das eingebrochene Stück hat die Dura zerrissen und die Hirnrinde zertrümmert. Es werden 7 Splitter entfernt, das Loch in der Dura misst ca. 3 : 2 cm. Blutstillung durch Tamponade.

Trotz des Eingriffes erholt sich Pat. nicht. Puls und Temp. gehen in die Höhe. Exitus am 25. VI., abends.

Sektion ergibt: Der Knochendefekt im Schädel misst 5 : 6 cm. Eine Fissur geht von der Lücke aus nach hinten bis zur Mittellinie. Das Schädeldach in toto ist sehr dünn, stellenweise fast durchsichtig. Knochen spröde, leicht.

Über der Dura kein Haematom, zwischen Dura und Pia l. ein die ganze Hemisphäre deckendes geringes Haematom, r. nur eine ganz dünne Blutschicht, auch über das Kleinhirn und über der Hirnbasis eine feine Schicht geronnenen Blutes. Dura am Winkel zwischen Schläfenlappen und Stirnlappen zerrissen, Hirnrinde an dieser Stelle in ca. 5 Frs.-Stück grosser Ausdehnung zertrümmert, l. Seitenventrikel voll Blut. Die Hemisphäre in der gesamten Tiefe durchblutet, zerfetzt. Überzug der l. grossen Kerne zerrissen. Auch im r. Seitenventrikel etwas Blut. Übrige Sektion ohne Belang.

14. 2. *B. Heinrich,* Schneider, 29 J. schiesst sich am 28. VIII. 02 in selbstmörderischer Absicht mit Revoler in die l. Schläfe. Wird sofort eingeliefert, bewusstlos.

Erweiterung der Öffnung im Schädel mit Meissel und Knochenzange. Dura ist blutig suggilliert, zeigt ein Loch, aus welchem Blutcoagula und etwas Hirnsubstanz heraustreten. Kugel wird nicht gefunden. Tamponade. Exitus am andern Morgen, ohne das Bewusstsein wieder zu erlangen.

Sektion: Auf der ganzen Hirnoberfläche zwischen Dura und Gehirn ziemlich viel Blut. Anfang des Schusskanales im l. Stirnhirn, derselbe geht unmittelbar vor den Zentralganglien auf die andere Seite hinüber und durchbohrt daselbst die Hirnrinde. Die Kugel ist ins Gehirn zurückgeprallt und steckt im Hinterhauptslappen. In allen Ventrikeln viel Blut.

15. 3. *G. Josef,* Schlosser, 20 J. erhält am 5. V. 07 mit einem Dolche einen Stich in die l. Wange, geht noch zu Fuss nach Hause.

Am 6. V. früh gibt Pat. auf Befragen der Angehörigen keine Antwort mehr, ist am r. Arm und Bein gelähmt, benommen, nimmt wenig zu sich, hat viel Durst. Nachts sehr unruhig, will das Bett verlassen.

Am 9. V. verordnet der herbeigerufene Arzt Überführung ins Krankenhaus.

Untersuchung ergibt: Wunde nicht verbunden, sehr vernachlässigt, am untern Rande des Jochbeines ca. 3 cm lang und 1 cm tief, leicht klaffend, Ränder glatt, Grund eitrig belegt, Aussehen des Pat. blass, gibt keine Antwort, stösst hie und da unartikulierte Laute aus, deutet auf den Wasserhahn zum Zeichen, dass er Durst hat. Aufforderungen kommt er nach. Pupillen gleich weit, reagieren auf Lichteinfall, Augenbewegungen frei. Auf Aufforderung öffnet Pat. den Mund ein wenig, Zunge wird nicht vorgestreckt, ist trocken und gleich wie der Gaumen mit bräunlichen Borken belegt. Puls 88, klein, kein Druckpuls.

Die r. Extremitäten sind vollkommen schlaff, während l. Arm und Bein bewegt werden. Sensibilität ist nicht zu prüfen wegen Mangel an Reaktionsfähigkeit. Patellarreflex beidseits gleich, nicht gesteigert, Fussohlenreflex rechts nicht auszulösen.

Ophthalmoskop. Untersuchung ergibt l. Papille gerötet, starke Füllung der Gefässe, leichte Schlängelung. Papille rechts o. B.

Am 10. V. wird bei gleichem Status wie am 9. ds. operiert: Osteoplastische Trepanation auf der l. Seite an der vordern Krönlein'schen Trepanationsstelle. Der Lappen misst ca. 6—7 cm. im Durchmesser. Die Dura zeigt keine Abnormität, pulsiert; aus einer kleinen Incisionsöffnung entleert sich klarer liquor cerebrospinalis. Die Wunde wird geschlossen.

Am Nachmittage des gleichen Tages Puls 124, kräftig. Temp. 37,7°.

Am andern Tage ist der Puls wieder kleiner. 2. Operation: osteoplast. Trepanation r., auch hier Befund normal. Eingriff wird gut vertragen. Gegen Abend lässt sich eine deutliche rechtsseitige, Facialisparese konstatieren. Befund im übrigen gleich. Pat. verschluckt sich leicht, ist sehr unruhig, hat viel Durst.

12. V., Morgens Temp. 38,9°, Puls 128, schwach, Auskultation der Lungen ergibt pneumonische Herde in beiden Unterlappen, bedingt durch die Unfähigkeit des Pat., Sputum zu expektorieren, Kochsalzinfusion und Excitantien bessern den Zustand vorübergehend. Gegen Abend Verschlimmerung, Trachealrasseln, Puls kaum fühlbar. Exitus am Morgen des 13. V.

Sektion ergibt: Auf der r. und l. Seite des Kopfes die Operationsstellen. Im Gesicht unterhalb des Jochbogens l. die ca. 3 cm lange Schnittwunde mit verklebtem Grunde. Schädeldecke ziemlich dünn. Dura glatt und glänzend, nirgends eine Blutung. Gehirnoberfläche o. B.

Nach Herausnahme des Gehirnes zeigt sich an der Basis in l. foramen iugulare eine Messerspitze, die ca. 1 cm in die Schädelhöhle hineinragt und an dieser Stelle das l. Kleinhirn angespiesst hatte,

sinus transv. ist thrombosiert. Beim Vorschieben nach aussen kommt die Abbruchstelle der Messerspitze in der Wunde unterhalb des Jochbogens zum Vorschein, Länge 8 cm.

Die l. Hemisphäre zeigt deutlich verminderte Konsistenz, besonders der Temporallappen gibt ein schwappendes Gefühl. An der untersten Temporalwindung eine ca. 3 cm lange Risswunde, die auf Frontalschnitten bis in die grossen Zentren hinein verfolgt werden kann. Diese zum Teil durchblutet, im Ventrikel wenig Blutcapsula int. ganz dicht mit Blutpunkten besetzt. Capsula ext. und ein Teil des putamen in einen schmutzig-roten Brei verwandelt. R. Hemisphäre o. B. Herz enthält flüssiges Blut, in beiden Lungen in den untern Partien zahlreiche bronchopneumonische Herde. Übrige Sektion o. B.

16. 4. *J. Gottfried,* Taglöhner, 42 J. schiesst sich am 6. IV. 08 in selbstmörderischer Absicht eine Flobertkugel in die r. Schläfe. Wird bewusstlos eingeliefert.

Erweiterung der Schussöffnung wegen Zeichen erhöhten Hirndruckes, Spaltung der Dura, blutiger Hirnbrei quillt hervor. Tamponade. Exitus am gleichen Tage.

Sektion ergibt: Kugel ging durch das ganze Gehirn hindurch und prallte l. zurück, befindet sich im l. Hinterhauptslappen. Schusskanal verläuft vom r. Stirnhirn etwas nach hinten l., ausgedehnte Erweichung der Gehirnsubstanz in seiner ganzen Länge, Haemorrhagien an der Oberfläche. Das Orbitaldach ist durch die hydrodynamische Wirkung eingedrückt.

Epikritische Bemerkungen zu unsern Fällen: Als Aetiologie der Verletzungen in unsern 16 Fällen figurieren 6mal Schädelschüsse (Revolver, Pistole, Flobert), 4mal Hufschläge von Pferden, 3mal Schläge durch spitze Instrumente (Karst, Egge), 2mal Fall auf spitze Gegenstände, 1mal Messerstich. Die Mehrzahl der Schussverletzungen waren Selbstmordversuche, nämlich 4, während 2 durch Unfall entstanden.

6 Fälle, also ca. $^1/_3$, kamen ad exitum, 2 infolge Infektion (Meningitis und Abszess); beide wurden schon infiziert ins Krankenhaus eingeliefert und der tötliche Verlauf konnte hier trotz energischer Gegenmassregeln nicht mehr aufgehalten werden. 3 Fälle gingen primär an der Schwere der Hirnverletzung mit daran anschliessenden Zirkulationsstörungen zu Grund, während ein Fall (Nr. 15), der trotz schwerer Lähmungserscheinungen sich wahrscheinlich erholt hätte, einer sekundären Pneumonie erlag. Dieser letzte Fall ist recht

interessant wegen der Seltenheit der Art der Verletzung: Messerstich in die l. Wange, das Messer drang durch das foramen iugulare in die Schädelhöhle ein; Vagus, Glossopharyngeus und Accessorius scheinen hiebei nicht verletzt worden zu sein, wenigstens sind keine Beobachtungen darüber niedergelegt. Immerhin dürfte das Bild derselben: Atemnot, Heiserkeit, Schluckbeschwerden, Pulsbeschleunigung und gleichseitige Lähmung des m. trapezius und sternokleidomastoïdeus durch die komplizierende zentrale Lähmung schwer zu erkennen gewesen sein; über die am ehesten eindeutige Accessoriuslähmung ist nichts berichtet. Die Verlaufsrichtung der Messerspitze dürfte immerhin ein Eindringen durch das foramen ohne Verletzung der Nerven möglich erscheinen lassen (s. Ph.). Die beiden Schädelschüsse, die ad exitum kamen, zeigen beide entsprechend der geringen Durchschlagskraft der Geschosse keine grössern Sprengwirkungen, in einem wurden die Orbitaldächer durch den hydrodynamischen Druck zerstört. Der letale Ausgang wurde durch Verletzung lebenswichtiger Hirnpartien herbeigeführt. Schussrichtung in beiden Fällen von vorne schräg nach hinten auf die entgegengesetzte Seite.

Geheilt wurden 10 Fälle, davon 3 Schussverletzungen des Stirnhirnes durch mit wenig Durchschlagskraft ausgerüstete Geschosse: Flobert, Pistole. Die übrigen Verletzungen betreffen 3 mal das Stirnhirn, 2 mal das Parietalhirn, 1 mal die motor. Rindengegend und 1 mal das Schläfenhirn. Das Stirnhirn ist also als der am meisten ausgesetzte Teil bei den Verletzungen bevorzugt. Die 3 Schädelschüsse zeigten nur ganz leichte schnell vorübergehende Zeichen von commotio cerebri, die Fahndung nach Knochensplittern und ev. oberflächlicherm Sitz der Kugel nach dem Vorschlage Krönlein's wurde in jedem Falle vorgenommen, die Kugel aber nie gefunden; eigentliche Indikationen, wie sie Bergmann zur Operation fordert, waren nie vorhanden, ebenso fehlten gemäss der Lokalisation alle lokalen Hirnsymptome. Die Kugeln heilten reaktionslos ein.

Die 3 andern Stirnhirnläsionen, 2 mal durch Hufschlag, 1 mal durch Sturz vom Velo veranlasst, zeigten ein mehr oder weniger langes Stadium schwerer Hirnerschütterung, in einem

Fall 9 Tage lang Bewusstlosigkeit. Lokale Hirnsymptome wurden auch hier mit Ausnahme einer leichten Beteiligung der motorischen Sprachregion in einem Falle keine beobachtet. Psychische Alterationen zeigten bei sonst klarem Bewusstsein 2 Pat. und zwar in Form grosser Unruhe, schimpfen, kommandieren. Mit fortschreitender Heilung gingen diese Abnormitäten rasch zurück. Bei allen 3 Verletzungen ergab sich nach Freilegung der Wunde und Entfernung der Knochensplitter ein beträchtlicher Defekt in der Schädelkontinuität; in einem Falle konnten primär die meisten Knochenstücke wieder eingesetzt werden mit befriedigendem Resultate, in einem zweiten Falle wurde sekundär durch Autoplastik (ohne Knochenlamelle) der Defekt gedeckt und dadurch der Hirnprolaps beseitigt, im 3. Falle: einem kleinen Kind wurde die Vernarbung der Lücke im Vertrauen auf die grosse Wachstumsfähigkeit in diesem jugendlichen Alter der Natur überlassen. Nach einem Jahre hatte sich der Defekt von $^1/_2$ Handtellergrösse auf einen Umfang von 2 : $^1/_2$ cm verkleinert.

Die Verletzung der Hirnrinde in der motorischen Zone durch Schlag mit einem Karstzinken ist speziell interessant durch das Auftreten von epileptischen Krämpfen, die ca. 10 Tage nach dem Unfall zum erstenmal sich zeigten und zwar hervorgerufen durch Bildung eines kleinen Abszesses in der Hirnrinde am Orte der Verletzung; primäre Ausfallserscheinungen waren nicht bemerkt worden. Trepanation mit entsprechender chirurgischer Behandlung bringt die Anfälle, die typischen Jackson'schen Charakter haben, zum Verschwinden. Autoplastik ohne Knochenlamelle deckt die Lücke bis auf einen kleinen Rest.

Die 3 Fälle mit Läsion des Parietalhirnes und des Schläfenhirnes durch Karst, Egge und Hufschlag liessen entsprechend ihrer Lokalisation keine lokalen Hirnsymptome erkennen. Antiseptische offene Wundbehandlung führte überall prompt zur Ausheilung. Bei der Kleinheit des Defektes konnte von einer Deckung Abstand genommen werden.

Zur Beurteilung der Folgen dieser Schädel-Hirnverletzungen wurden alle unsere Fälle im vergangenen Jahre einer Nachuntersuchung zumteil mit photographischen Aufnahmen unterzogen.

Stirnhirnverletzungen: nach 12, 5, 4, 3, 3 und 1 Jahre nachuntersucht: Alle Fälle sind frei von irgendwelchen Beschwerden, vollständig arbeitsfähig, die kleinen restierenden Knochenlücken machen keine Beschwerden, keine psychischen Veränderungen; nur Fall 2 zeigt die bei Stirnhirnverletzungen oft zurückbleibenden Charakterveränderungen: ist in sich gekehrt, schweigsam, unbeholfen, leicht ermüdet, dabei Kopfweh, Schwindelanfälle, Verletzung war linksseitig, alle anderen rechtsseitig.

Verletzungen der motor. Region: Nach 9jähriger Periode vollständigen Freiseins von irgend welchen Reizsymptomen der motor. Rindenregion traten plötzlich wieder Anfälle typischer Rindenepilepsie auf, deren primär krampfendes Zentrum nach dem Bild der Anfälle in die Gegend der früheren Verletzung verlegt werden muss. Ob diese nun bloss durch erhöhten Hirndruck — durch die damalige Entzündung entstanden — hervorgerufen sind, oder durch Verwachsungen der Hirnrinde in dem Knochendefekt; was bei der langen Latenzperiode wahrscheinlicher ist, wird durch eine geplante Deckung desselben beurteilt werden können.*)

Schläfen- und Parietal-Hirnverletzungen: Alle 3 Fälle sind vollständig geheilt und frei von Beschwerden, weder allgemeine noch lokale Hirnsymptome. Sie wurden nach 18, 15 und 5 Jahren nachuntersucht.

Wir sehen also, dass im allgemeinen die Hirnverletzungen, die zur Heilung kommen, punkto Spätresultate eine ziemlich gute Prognose abgeben, speziell gilt dies für die am häufigsten vorkommenden des Stirnhirnes. Weniger günstig stellen sich die Läsionen der motorischen Region wegen der Gefahr späterer Reizerscheinungen durch Verwachsungen, Cystenbildungen etc.

Schwerere Hirnzertrümmerungen führen meist rasch zum Tode.

Zum Schlusse habe ich die angenehme Pflicht, meinem verehrten früheren Chefarzte, Doc. Dr. med. L. Gelpke, für seine liebenswürdige Anregung und Unterstützung bei der Abfassung dieser Arbeit meinen aufrichtigen Dank auszusprechen.

*) *Anmerkung bei der Korrektur:* Operation im Sommer 1912 ergibt das Letztere, sowie eine Hirncyste am Orte der Verletzung. Entfernung derselben bringt Besserung.

Photographien.

Schlussätze:

1. Die **Splitterbrüche** des Schädels, bei denen Vermutung der Mitbeteiligung des Gehirnes vorliegt, sollen operativ behandelt werden.
2. Die **Schädelschüsse** werden am besten konservativ behandelt mit Ausnahme der Tangentialschüsse.
3. Die **Prognose** ist abhängig von der Schwere der Verletzung, der Dignität des verletzten Hirnteiles und der Infektionschance.
4. Die **Spätresultate** sind nur zum Teil durch die Hirnverletzung bedingt, eine wichtige Rolle spielt der Heilungsverlauf der Wunde an sich.
5. **Grosse Substanzdefekte** des Knochens werden im allgemeinen am besten plastisch gedeckt.
6. Die **traumatische Epilepsie** zeigt sich als Folge der Verletzung meist nur bei nervös disponierten Individuen.

Aufnahme.

Entlassung.

Aufnahme.



Entlassung.

Nachuntersuchung.

Nachuntersuchung.

Fall 15.
Sektionspräparat.

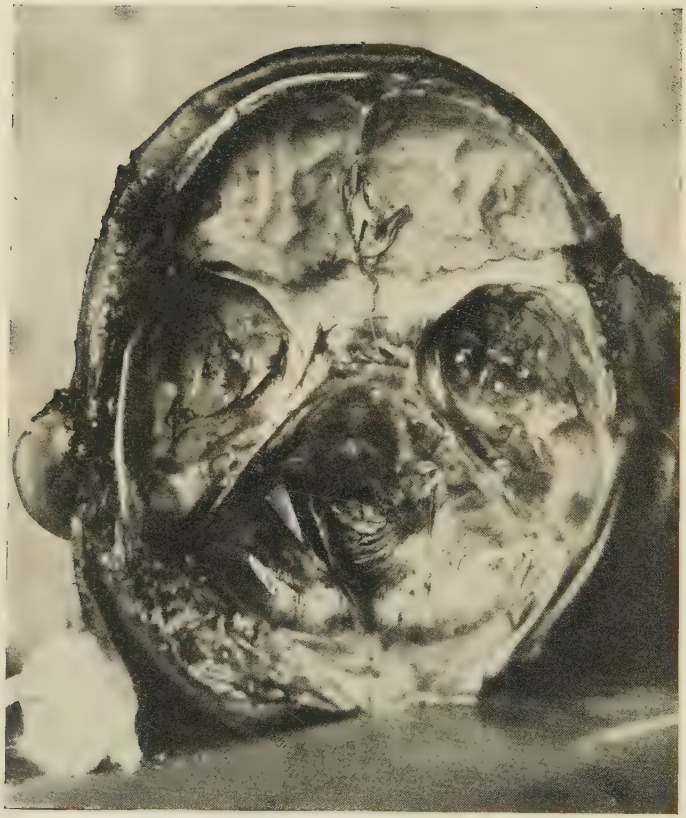

Messerspitze im linken Foramen iugulare.

Literatur:

1. *Allan Starr.* Cortical lesions of the brain. Americ. journ. of the med. sciences 1884.
2. *D'Antona.* 9 Fälle von Hirnchirurgie—Policlinico, sez-chirurg. 1894.
3. *Adamkiewicz.* Schuss ins Gehirn und Beitrag zu den bilat. Funktionen. Wiener med. Wochenschrift 1891.
4. *Agnew, D. H.:* Present status of the brain surgery, transact. of the americ. surg. assoc. 1891.
5. *Adamkiewicz.* Zur Behandlung des verletzten Gehirnes. Deutsche med. Wochenschrift. 1893.
6. *Altermatt.* Beitrag zur Kasuistik und Klinik penetr. Schusswunden etc. Inaug.-Diss. 1895, Zürich.
7. *Adler.* Über das Auftreten von Hirngeschwülsten nach Kopfverletzungen. Archiv für Unfallheilkunde Bd. II.
8. *Angerer.* Über die Extraktion von Kugeln aus der Schädelhöhle. Münchner med. Wochenschrift.
9. *Anschütz.* Schädelplastik: Centralblatt f. Ch. 1909.
10. *E. v. Bergmann.* Lehre von den Kopfverletzungen. Deutsche Zeitschrift f. Chir. 1880.
11. » » Die chirurg. Behandlung von Hirnkrankheiten: Archiv f. klin. Chir. Bd. XXXVII. 1888.
12. » » Handbuch der prakt. Chir.
13. *v. Beck.* Beitrag zur Lehre von den Schädel- und Rückenmarksverletzungen. Deutsche Zeitschrift f. Chir. 1886.
14. *Beck Karl.* Newyorker med. Presse. 1888.
15. *Broca & Sebileau.* Chirurgie cranio-cérébrale, gaz. des hôpitaux 1888.
16. *Benda.* Ein Fall von erfolgreicher osteoplast. Trepanation des Schädels wegen traum. Rindenepilepsie. XX. Kongress der deutschen Gesellschaft f. Chir.
17. *Borelius.* Originalmitteilungen. Centralblatt f. Chir. 1893.
18. *A. v. Bergmann.* Über Trepanation bei Stirnverletzungen. St. Petersburger med. Wochenschrift. 1893.
19. *Bianchi.* Über die Funktion der Stirnlappen. Berliner klin. Wochenschrift. 1894.
20. *E. v. Bergmann.* Über die Einheilung von Pistolenkugeln im Gehirn. Festschrift. 1895 Berlin.
21. *Bayer.* Zur primären Trepanation bei Schussverletzungen des Schädels. Beiträge zur klin. Chir. 1897.
22. *Braatz.* Beitrag zur Hirnchirurgie. Centralblatt f. Chir. 1898.
23. *Braun H.* Über die Erfolge der operat. Behandlung der traum. Jackson'schen Epilepsie. Deutsche Zeitschrift. f. Chir. 1898.
24. *Berndt J.* Über den Verschluss von Schädeldefekten durch Periostknochenlappen von d. tibia. Deutsche Z.schrift. f. Chir. 1898.

25. *Breiting.* Über tötl. Hirnverletzungen in forensischer Hinsicht. Deutsche Medizinal-Zeitung. Heft 52.
26. *Biagi.* Operativ behandelte Psychosen. Policlinico 1898.
27. *Berezowski.* Untersuchungen über die Bedingungen und Methodik operat. Druckentlastung des Gehirn. Deutsche Z'schrift f. Chir. 1900.
28. *Borchard.* Über einige seltenere Folgezustände nach schweren Schädelverletzungen. 74. Versammlung deutscher Naturforscher.
29. *Bunge.* Über die Bedeutung traumat. Schädeldefekte und ihre Deckung. Kongress f. Chir. 1903.
30. *Brun.* Der Schädelverletzte und seine Schicksale. Beiträge zur klin. Chir. Bd. XXXVIII.
31. *Borchard.* Über psych. Störungen bei einem Stirnhirnabszess. XXXIII. Kongress der Gesellschaft f. Chir.
32. *Blanco.* Tolerancia del cerebro en los traumatismos. Red. di med. y chir. pract. de Madrid 1904.
33. *E. v. Bergmann.* Über Schussverletzungen im Frieden v. Leuthold. — Gedenkschrift. Bd. II.
34. *C. Beck.* Über eine neue Methode der Deckung von Schädeldefekten. v. Langenbecks Archiv Bd. LXXX.
35. *Borst.* Weiterer Beitrag zur Frage der Regeneration im Gehirn. v. Rindfleisch. — Festschrift. Leipzig 1907.
36. *Becker.* Über traumat. Aneurysma d. carotis int. mit Exophthalmus pulsans. Deutsche Gesellschaft f. Chir. 1907.
37. *Bircher.* Zur experimentellen Erzeugung der sog. »Krönlein'schen Schädelschüsse«. Centralblatt f. Chir. 1910.
38. *v. Bruns.* Handbuch der prakt. Chirurgie.
39. *Lucas Championnière.* Sur la trépanation dans l'épilepsie jacksonienne. Bull. et mém. de la soc. de chir. de Paris. 1892.
40. *Chipault.* Du rôle ossificateur de la dure-mère. Gaz. de hôpitaux. 1899.
41. *Caminiti.* Über Knochenregeneration. Clinica med. 1901.
42. *Doutrelepont.* Beitrag zu den Schussverletzungen des Gehirnes. Deutsche Zeitschrift f. Chir. 1883.
43. *Darkschewitsch.* Über den Ersatz von Trepanationslücken des Schädels. Wratsch 1892.
44. *Dehio.* Über die Bedeutung der kortikalen Epilepsie für die topische Diagnostik. St. Petersburger med. Wochenschrift. 1894.
45. *Doyen.* La chirurgie du cerveau. méd. moderne. 1895.
46. *Duprez.* Plaie du crâne par balle de revolver. Genève 1898.
47. *Dujuschinsky.* 3 Fälle von Extraktion japan. Geschosse aus dem Gehirn. Chirurgie 1906.
48. *Eulenburg.* Kugeln im Gehirn. Auffindung durch Röntgenstrahlen. Deutsche med. Wochenschrift 1896.

49. *Edinger.* Operat. Entfernung des Schläfenlappens. Deutsches Archiv f. klin. Medizin. 1902.
50. *Fraenkel.* Über Deckung von Trepanationsdefekten durch Heteroplastik. Wiener klin. Wochenschrift. 1890.
51. *Franke.* Temporäre Heteroplastik zur Behandlung des Hirnprolapses. Centralblatt f. Chir. 1898.
52. *Friedrich P. L.* Mitteilungen zur Pathologie des Stirnhirnes. Deutsche Zeitschrift f. Chir. 1904.
53. *Friedmann.* Psychische Störungen nach Schädeltrauma. Neurolog. Centralblatt. 1902.
54. *Frazier.* Operat. Entfernung einer Kleinhirnhälfte. Pensylv. med. bull. 1905.
55. *Franz.* Kriegschirurg. Erfahrungen in Deutschsüdwestafrika. v. Langenbecks Archiv. Bd. LXXXI.
56. *Friedrich.* Die operat. Stellungnahme zur akuten progredienten infektiösen Encephalitis. Deutsche Zeitschrift f. Chir. Bd. 85.
57. *Franz.* Über Krönlein'sche Schädelschüsse. 37. Congress d. d. Ges. f. Ch.
58. *Foerster.* Beiträge zur Hirnchirurgie. Berliner klin. Wochenschrift. 1909.
59. *Finsterer.* Über den plast. Dura-Ersatz. Beitrag zur klin. Chir. Bd. 66.
60. *Gudden.* Traumat. Paralysen. Archiv f. Psychiatrie. Bd. 26.
61. *Gussenbauer.* Zur Kasuistik der Epilepsie nach Hirnläsionen. Prager med. Wochenschrift. 1886.
62. *Götz.* Über ausgedehnte Resektion der Schädelknochen und das Regenerationsvermögen derselben. Beiträge zur klin. Chir.
63. *Grekoff.* Über die Deckung von Schädeldefekten mit ausgeglühtem Knochen. Centralblatt f. Chir. 1898.
64. *Graf.* Über die Behandlung penetrierender Schädelschussverletzungen. Beiträge zur klin. Chir. Bd. 22.
65. *Gelpke.* Kasuist. Mitteilungen aus dem Kantonsspital Baselland Deutsche Zeitschrift f. Chir. Bd. LIX.
66. *Gussjeff.* 18 Fälle von Trepanation bei Schusswunden des Schädels. Chirurgie 1906, russisch.
67. *Gelinsky.* Psychische Störungen bei Stirnhirnverletzungen. Aus dem Militärsanitätswesen. Heft 35.
68. *Gobiet.* Beiträge zur Hirnchirurgie. Wiener klin. Wochenschr. 1908.
69. *Hochenegg.* Lehrbuch der spez. Chirurgie.
70. *Higgins & Ogden.* Traumatic glycosuria. Med. and surg. reports of the Boston City Hospital. 1894.
71. *Henne.* Die Schussverletzungen durch die schweiz. Militärgewehre. Inaug.-Diss. Aarau 1900.

72. *Huber.* Das Verhalten des Gedächtnisses bei Kopfverletzungen. Inaug.-Diss. Basel. 1901.
73. *Hildebrandt.* Demonstration von Schädelschüssen. Vereinigung der Chirurgen Berlins. 1902.
74. *v. Hacker.* Ersatz von Schädeldefekten. 74. Naturforscherversammlung.
75. *Hildebrand.* Prognose und Therapie der Schädelverletzungen durch die modernen Kriegsfeuerwaffen. Berliner klin. Wochenschrift. 1906.
76. *Hoffmann.* Über Friedensschussverletzungen. Beiträge zur klin. Chir. Bd. 53.
77. *Hanel.* Über alloplast. Duraersatz. v. Langenbecks Archiv. Bd. 90.
78. *Köhler.* Rindenepilepsie nach penetierender Schädelwunde. Deutsche med. Wochenschrift. 1889.
79. *König.* Der knöcherne Ersatz grosser Schädeldefekte. Centralblatt f. Chir. 1890.
80. *Krönlein.* Über den gegenwärtigen Stand der Hirnchirurgie. Correspondensblatt f. Schweizer Ärzte. 1890.
81. » Einschlägige Kapitel im Handbuch der prakt. Chir.
82. » Über Schädelhirnschüsse aus unmittelbarer Nähe mittels kleinkalibriger Mantelgeschosse. Kongress d. deutschen Gesellschaft f. Chir. 1899.
83. *Köhler.* Über Kopfverletzungen. Deutsche Zeitschrift f. Chir. Bd. 33.
84. *Klemm.* Zur Kasuistik der kompliz. Schädelbrüche. Deutsche Zeitschrift f. Chir. Bd. 33.
85. *Kocher.* Zur Kenntniss der traumat. Epilepsie. Deutsche Zeitschrift f. Chir. Bd. 33.
86. » Hirnerschütterung, Hirndruck und chir. Eingriffe bei Hirnkrankheiten. 1901.
87. *Katschanowsky.* Zur Kasuistik der Kopfschusswunden. St. Petersburg. 1895.
88. *Kusnetzow.* Zur Frage der Trepanation bei traumat. Verletzungen des Schädeldaches. v. Langenbeck's Archiv.
89. *Kirschner.* Plast. Ersatz d. Dura mater. v. Langenbecks Archiv. Bd. 90.
90. *Kocher & de Quervain.* Encyklopaedie der ges. Chir. Leipzig, 1901—03.
91. *Legrand du Saulle.* Geistesstörungen nach Schädelverletzungen. Gaz. des hôpitaux. 1885.
92. *Leser.* Über den Wert der Trepanation bei der Behandlung, frischer komplizierter Schädelbrüche. Berlin, klin. W'schrift. 1885.
93. *Luxemburg.* Zur Kasuistik der penetrierenden Schädelschussverletzungen. Deutsche Zeitschrift f. Chir. 1909.

94. *Messerer.* Schädelschuss und Orbitaldachfraktur. Centralblatt f. Chir. 1884.
95. *Müller.* Über psychische Störungen bei Geschwülsten und Verletzungen des Stirnhirnes. Zeitschrift für Nervenheilkunde.
96. *Macewen W.* Über Chirurgie des Hirnes- und Rückenmarkes. Brit. med. assoc. Glasgow 1888.
97. *Moisson.* Des différentes méthodes d'oblitération des pertes de substance du crâne. Paris 1891.
98. *Manzoni.* Contributo alla casuistica della chirurgia cranica. Arch. di orthoped. Vol. 9.
99. *Milner.* Über hyperalgetische Zonen am Halse nach Kopfschüssen. Berliner klin. Wochenschrift. 1904.
100. *Madelung.* Über Verletzung der Hypophyse. Kongress der Gesellschaft f. Chir. 1904.
101. *Oppenheim.* Mitteilungen über die an Kopfverletzungen sich anschliessenden Erkrankungen des Nervensystems. Archiv für Psychiatrie. 1885.
102. *v. Ottinger W.* Über die Indikationen beim Schädelschuss im Kriege. v. Langenbecks Archiv. Bd. 81.
103. *Parkinson.* Trepanation bei den Südsee-Insulanern. Stuttgart 1908.
104. *Phelps.* An analytical and statistical review of one thousand cases of head injury. Annals of surgery 1909.
105. *Rein F. A.* Die Resultate der operat. Behandlung der Jackson'schen Epilepsie und ihre Indikationen. Chirurgie 1897, russisch.
106. *Reger.* Die Krönlein'schen Schädelschüsse. Kongress der deutschen Gesellschaft f. Chir. 1901.
107. *Remy.* Balle de revolver tolérée pendant 6 ans. Ann. de la soc. belge de chir. 1907.
108. *Reyher.* Die Infektion der Schusswunden. v. Langenbecks Archiv. Bd. 88.
109. *Stetter.* Trepanation des Schädels wegen traumat. Geisteskrankheit. Königsberg 1893.
110. *Schüller.* Über Temperaturdifferenzen beider Körperhälften infolge best. Verletzungen des Gehirns. Wien 1894.
111. *Schuster.* Trauma. und Hirnabszess. Archiv der Sachverständigen-Zeitung. 1896.
112. *Schloffer.* Zur Kasuistik der Schädel- und Gehirnverletzungen. Archiv der Sachverständigen Zeitung. 1896.
113. *Stolper.* Die Geistesstörungen infolge von Kopfverletzungen. Vierteljahrschrift f. gerichtl. Med. 1897.
114. *Stierlin.* Schädelstreifschuss mit isolierten Basisfrakturen. Deutsche Zeitschrift f. Chir. Bd. 55.
115. *Schifone.* Über die Wirkung von Resektion der Schädelknochen und der harten Hirnhaut auf die Struktur der Hirnrinde. Deutsche Zeitschrift f. Chir. Bd. 75.

116. *Stieda.* Zur Frage des Verschlusses traumat. Schädeldefekte. Halle. 1905.
117. *Tellier.* Des suites éloignées des traumatismes du crâne. Paris. 1890.
118. *Thiele.* Kritischer Überblick der Lehre von der mechan. Wirkung der mod. Kleingewehrkugeln auf den Tierkörper. Chirurgitscheski Westnik. 1894.
119. *Tilmann.* Zur Behandlung der Schädelschusswunden. Deutsche militärärztliche Zeitschrift. 1896.
120. » Über Hirnschüsse. Kongress der deutschen Gesellschaft f. Chir. 1897.
121. » Chirurg. Behandlung der traumat. Epilepsie. Kongress der deutschen Gesellschaft f. Chir. 1910.
122. *Ullmann.* Kasuistische Beiträge zu d. Frakturen d. Schädeldaches. Inaug.-Diss. Breslau 1903.
123. *Viedenz.* Über psychische Störungen nach Schädelverletzungen. Archiv f. Psychiatrie. 1903.
124. *Vorschütz.* Hyperalget. Zonen bei Schädel- und Gehirnverletzungen. Deutsche Zeitschrift f. Chir. Bd. 88.
125. *W. Wagner.* Behandlung der komplizierten Schädelfrakturen. Sammlung klin. Vorträge. 1885.
126. *P. Wagner.* Über Schussverletzungen im Frieden. Deutsche Zeitschrift f. Chir. Bd. 28.
127. *Wendel.* Charakterveränderungen als Symptome und Folgen von Erkrankungen und Verletzungen des Stirnhirnes. Grenzgebiet d. Med. u. Chir. Bd. 7.
128. *Welt.* Über Charakterveränderungen des Menschen infolge von Läsionen des Stirnhirnes. Diss. Zürich 1888.
129. *Wiesmann.* Ueber die modernen Indikationen zur Trepanation. Deutsche Zeitschrift f. Chir. Bd. 21.
130. *Wilms & Wullstein.* Lehrbuch der Chirurgie.
131. *Wilms.* Hyperalget. Zonen bei Kopfschüssen. Kongress der deutschen Gesellschaft f. Chir. 1903.